



Exame de Obtenção de Títulos de Especialista em Dermatologia

TED 2022

PROVA TEÓRICA



PROVA TEÓRICA

QUESTÃO | Com relação à ceratose seborreica, analise as afirmativas a seguir.

1

- I. Acomete mais as mulheres do que os homens.
- II. O fenômeno de Borst-Jadassohn é característico da forma clonal.
- III. Sua transmissão é ligada ao cromossoma X.

Está(ão) correta(s) a(s) afirmativa(s)

- A - I, apenas.
- B - II, apenas.
- C - III, apenas.
- D - II e III, apenas.

QUESTÃO | Analise o caso clínico a seguir.

2

Paciente do sexo feminino, 40 anos de idade, apresenta nódulo liso, móvel e não doloroso localizado na vulva, medindo 1,5 cm. Sem outras queixas ou lesões. O anatomopatológico da lesão excisada evidenciou um nódulo bem delimitado dentro da derme, sem conexão com a epiderme e composto por estruturas papilares arboriformes / labirínticas anastomosantes.

Nesse caso, qual é o diagnóstico?

- A - Siringoma.
- B - Cisto pilar.
- C - Hidradenoma papilífero.
- D - Siringocistoadenoma papilífero.

PROVA TEÓRICA

QUESTÃO | Com relação aos cânceres de pele queratinocíticos não-melanoma, assinale a alternativa correta.

3

- A - Em indivíduos com menos de 40 anos de idade, acomete mais mulheres que homens.
- B - Uso de camas bronzeadoras não aumenta a incidência de carcinoma basocelular, somente espinocelular.
- C - Até 90% dos pacientes em uso de inibidores BRAF podem desenvolver carcinomas basocelulares.
- D - A infecção pelo HIV não aumenta o risco para o desenvolvimento de carcinoma espinocelular.

QUESTÃO | Com relação ao ceratoacantoma, analise as afirmativas a seguir.

4

- I. É considerado um tumor benigno, maligno ou pseudomaligno.
- II. O subtipo de Ferguson-Smith tende a envolver espontaneamente.
- III. O subtipo de Grzybowski tende a iniciar como pápulas tipo milia ou xantomas generalizados.

Está(ão) correta(s) a(s) afirmativa(s)

- A - I, apenas.
- B - II, apenas.
- C - III, apenas.
- D - I, II e III.



PROVA TEÓRICA

QUESTÃO | Analise o caso clínico a seguir.

5

Paciente do sexo feminino, 9 anos de idade, apresenta área de alopecia assimétrica, de contornos bizarros, permeados de fios de comprimentos diversos. A dermatoscopia mostrou rompimento da haste do cabelo em diversos níveis, fendas longitudinais e ausência de inflamação pericapilar ou cilindros capilares.

Nesse caso, qual é o diagnóstico?

- A - Alopecia areata.
- B - Alopecia androgenética.
- C - Tricotilomania.
- D - Síndrome de Graham-Little-Piccardi-Lassueur.

QUESTÃO | Com relação à foliculite decalvante, analise as afirmativas a seguir.

6

- I. É considerada um dos tipos de alopecia primária eosinofílica.
- II. É proposta como etiologia a resposta anormal a agentes microbianos.
- III. É considerada componente da tríade / tétrade de oclusão folicular.

Está(ão) correta(s) a(s) afirmativa(s)

- A - I, apenas.
- B - II, apenas.
- C - III, apenas.
- D - I, II e III.

PROVA TEÓRICA

QUESTÃO | Analise o caso clínico a seguir.

7

Paciente branca, sexo feminino, 50 anos de idade, em tratamento para leucemia mielocítica aguda com citarabina, apresenta placas eritemato violáceas no tronco e dorso das mãos, dolorosas e hipertermia. O exame anatomopatológico revela denso infiltrado neutrofílico dentro e ao redor das glândulas écrinas e necrose do epitélio écrino.

Nesse caso, qual é o diagnóstico?

- A - Hidradenite écrina neutrofílica.
- B - Doença de Fabry.
- C - Erupção cutânea de reação linfocitária.
- D - Periorite estafilocócica.

QUESTÃO | Com relação à língua geográfica, analise as afirmativas a seguir.

8

- I. Sua histopatologia é semelhante à da psoríase.
- II. É assintomática na maioria dos pacientes.
- III. Tem relação com o carcinoma de pâncreas.

Está(ão) correta(s) a(s) afirmativa(s)

- A - I, apenas.
- B - I e II, apenas.
- C - II e III, apenas.
- D - I, II e III.

PROVA TEÓRICA

QUESTÃO | Com relação às causas da candidíase atrófica crônica, assinale a alternativa correta.

9

- A - É causada pelo atrito crônico de próteses dentárias.
- B - É causada por defeito genético na produção de interleucinas.
- C - É causada pelo uso de antibióticos de amplo espectro.
- D - É causada pela deficiência crônica de vitamina B12.

QUESTÃO | Com relação à neurofibromatose tipo I, analise as afirmativas a seguir.

10

- I. A presença de qualquer mancha café com leite confirma o diagnóstico.
- II. Rbdomiossarcomas do trato urinário podem ser encontrados.
- III. A herança genética é autossômica recessiva.

Está(ão) correta(s) a(s) afirmativa(s)

- A - I, apenas.
- B - II, apenas.
- C - II e III, apenas.
- D - I e III, apenas.

QUESTÃO | Com relação à esclerose tuberosa, assinale a alternativa correta.

11

- A - As mutações estão localizadas em genes dos cromossomas 9 e 16.
- B - Os característicos angiofibromas faciais acometem somente 20% dos doentes.
- C - Os nevos de tecido conjuntivo também são chamados tumores de Koenen.
- D - Acometimento renal é incomum, ocorrendo em menos de 5% dos doentes.



PROVA TEÓRICA

QUESTÃO | Analise o quadro clínico a seguir.

12

Paciente, sexo feminino, 64 anos de idade, apresenta quadro de perda de peso, glossite e diabetes mellitus diagnosticada há 1 ano. Relata surgimento de placas eritematosas de aspecto figurado, bolhas e erosões recorrentes na região inguinal e nas pernas nos últimos meses. O quadro dermatológico melhora espontaneamente em cerca de 3 semanas e posteriormente recidiva.

Qual é a neoplasia associada a esse quadro dermatológico?

- A - Timoma.
- B - Glucagonoma.
- C - Plasmocitoma.
- D - Linfoma não-Hodgkin.

QUESTÃO | Com relação ao pênfigo foliáceo endêmico, analise as afirmativas a seguir.

13

I. Os alelos DRB1*01, 0404, 1402 e 1406 estão relacionados à susceptibilidade à doença.

II. Dermatite seborreica, lúpus eritematoso, impetigo bolhoso são diagnósticos diferenciais da forma frustra da doença.

III. Os autoanticorpos IgG4 são encontrados na fase de involução e os autoanticorpos IgG1 na fase ativa da doença.

Estão corretas as afirmativas

- A - II e III, apenas.
- B - I e II, apenas.
- C - I e III, apenas.
- D - I, II e III.



PROVA TEÓRICA

QUESTÃO | Analise o quadro clínico a seguir.

14

Paciente, sexo masculino, 23 anos de idade, apresenta múltiplas lesões pruriginosas papulosas, vesiculosas e edematosas de distribuição linear no tronco, um dia após a ingesta de cogumelos shitake não cozidos.

Qual é o fármaco que pode levar a quadro clínico semelhante?

- A - Bleomicina.
- B - Talidomida.
- C - Metotrexato.
- D - Polimixina B.

QUESTÃO | Com relação à lobomicose, assinale a alternativa correta.

15

A - A cultura de fragmento de lesão cutânea em meio Sabouraud é diagnóstica e tem alta sensibilidade.

B - À microscopia observam-se abundantes organismos leveduriformes, isolados ou formando cadeias.

C - O mecanismo de aquisição da doença é por via respiratória com posterior disseminação linfática.

D - A distribuição é semelhante entre homens e mulheres e predomina na faixa etária de 40 a 60 anos de idade.

QUESTÃO | Com relação à dermatite atópica, assinale a alternativa correta.

16

A - A IL-31 é preferencialmente sintetizada por células do polo Th1.

B - A IL-17 é particularmente produzida de forma acentuada na dermatite atópica intrínseca.

C - A histamina possui correlação direta com a gravidade do prurido.

D - A IL-22 tem forte expressão na dermatite atópica extrínseca.

PROVA TEÓRICA

QUESTÃO | Com relação ao eczema numular, assinale a alternativa correta.

17

- A - A histopatologia revela agranulose e disqueratose.
- B - A distribuição topográfica de maior frequência é o tronco.
- C - O quadro é mais frequente em crianças menores de 2 anos de idade.
- D - O uso de medicamentos tópicos irritantes tem associação frequente com a dermatose.

QUESTÃO | **ANULADA**

18

- Com relação à COVID-19 e suas manifestações cutâneas, assinale a alternativa correta.
- A - A púrpura retiforme está relacionada diretamente à ativação de mastócitos e basófilos.
 - B - O SARS-CoV-2 causa a reativação de retrovírus latente levando ao exantema e dermatite infectiva.
 - C - O eritema pérmio-símile resulta de uma resposta imune exagerada com expressão de interferon tipo I.
 - D - A enzima conversora da angiotensina 2 (ACE2) não é expressa na epiderme.

QUESTÃO | Com relação à doença de Still de início na idade adulta (DSIA) e à síndrome de Schnitzler, assinale a alternativa correta.

19

- A - O clássico *rash* de Still é um exantema maculoso ou maculopapuloso perene e patognomônico da doença.
- B - Entre os critérios maiores de Yamaguchi e Ohta para o diagnóstico da DSIA, encontram-se a febre alta intermitente e a leucocitose.
- C - Entre os critérios diagnósticos de Strasbourg de 2013 para a Síndrome de Schnitzler, encontra-se a presença de gamopatia policlonal.
- D - Na síndrome de Schnitzler, a histopatologia frequentemente revela necrose fibrinoide da parede dos vasos da pele.

PROVA TEÓRICA

QUESTÃO | Em relação aos fatores prognósticos de risco de morte independentes na necrólise epidérmica tóxica (SCORTEN), assinale a alternativa correta.

20

- A - Bicarbonato sérico maior que 20 mmol/L.
- B - Frequência cardíaca menor que 70 batimentos por minuto.
- C - Pressão parcial de CO₂ no sangue arterial maior que 60 mmHg.
- D - Ureia nitrogenada sérica maior que 28 mg/dL.

QUESTÃO | Com relação às alterações ungueais e suas respectivas causas, assinale a alternativa que apresenta a correlação incorreta.

21

- A - Linhas de Beau e cisto mucoso digital.
- B - Onicomadese e dermatite de contato.
- C - Distrofia canalicular de Heller e microtraumas repetitivos.
- D - Leuconíquia verdadeira e onicomiose subungueal proximal.

QUESTÃO | Em qual das dermatoses a seguir ocorre a melanoníquia longitudinal produzida por ativação melanocítica?

22

- A - Lentigo da matriz.
- B - Onicopapiloma.
- C - Síndrome de Peutz-Jeghers.
- D - Doença de Bowen.

PROVA TEÓRICA

QUESTÃO | Com relação às associações entre dermatoses, escolha da lesão e técnica de biópsia, assinale a alternativa correta.

23

A - Para hematoxilina-eosina das dermatoses vesiculohosas, lesões mais antigas, biópsia por fuso.

B - Para imunofluorescência direta das vasculites cutâneas, região central de lesões purpúricas com mais de 72 horas de evolução, biópsia por fuso.

C - Para imunofluorescência direta das doenças do tecido conectivo, área da lesão propriamente dita, biópsia por *punch*.

D - Para hematoxilina-eosina das paniculites, área da lesão propriamente dita, biópsia por *punch*.

QUESTÃO | **ANULADA**

Analise o quadro clínico a seguir.

24

Paciente do sexo feminino, 60 anos de idade, apresentando úlcera na perna direita que surgiu após trauma, com bordas bem definidas, exsudato leve / moderado, com áreas de tecidos desvitalizados, pele adjacente eritematovinhosa. A paciente refere dor de forte intensidade que não melhora com o uso de analgésicos. O índice tornozelo-braquial (ITB) é de 0,48.

Em relação ao tratamento da úlcera, qual dos curativos é contraindicado?

A - Curativo do tipo

B - Curativo autolítico com hidrogel.

C - Curativo oclusivo com hidrocoloide.

D - Curativo composto por hidrofibra.

QUESTÃO | Qual dos critérios clínicos ou histológicos a seguir classifica um tumor de pele em alto risco para recidiva?

25

A - Carcinomas basocelulares em áreas de alto risco com 6 mm de diâmetro.

B - Carcinoma espinocelular com grau de diferenciação moderado.

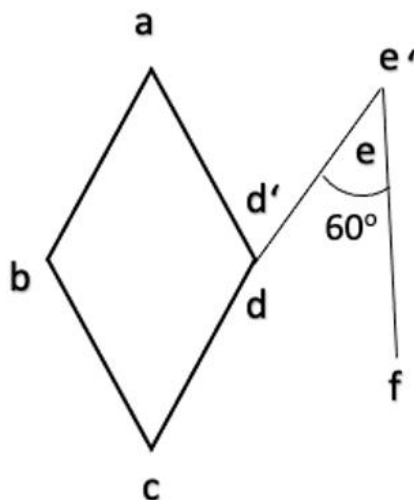
C - Carcinoma espinocelular com índice de Breslow de 1,5 mm.

D - Carcinoma basocelular do subtipo histológico infundibulocístico.

PROVA TEÓRICA

QUESTÃO | Analise a figura a seguir relativa a uma variante do retalho de transposição romboidal.

26



Com relação ao retalho apresentado, assinale a alternativa correta.

- A - Trata-se da variante de Webster para o retalho romboidal.
- B - Nessa variante, a maior parte da tensão da ferida é transferida do defeito primário para a área doadora.
- C - Trata-se de variante em que as estruturas anatômicas circundantes do defeito primário terão menor tendência à distorção.
- D - Nessa variante, o retalho passa através de um arco mais curto para ser posicionado dentro do defeito primário.

PROVA TEÓRICA

QUESTÃO | Analise a tabela abaixo relativa a dois produtos injetáveis utilizados em dermatologia.

27

Produto	Diluyente	Eliminação	Identificação por exame de imagem
Ácido poli-L-láctico	1 _____	3 _____	Ultrassom e ressonância magnética
Hidroxiapatita de cálcio	2 _____	Cálcio e fosfato na urina	4 _____

Em relação aos produtos citados, completando as lacunas, assinale a alternativa correta.

A - 1 – água bidestilada, 2 – soro fisiológico, 3 – água e CO₂, 4 – radiografias e tomografia computadorizada.

B - 1 – soro fisiológico, 2 – água bidestilada, 3 – lactato na urina, 4 – ultrassom e ressonância magnética.

C - 1 – água bidestilada, 2 – soro fisiológico, 3 – lactato na urina, 4 – radiografias e tomografia computadorizada.

D - 1 – soro fisiológico, 2 – água bidestilada, 3 – água e CO₂, 4 – ultrassom e ressonância magnética.

QUESTÃO | Com relação aos *peelings* superficiais, assinale a alternativa correta.

28

A - Os *peelings* superficiais não devem ser realizados em intervalo inferior a 30 dias, uma vez que é necessário aguardar a recuperação completa da barreira cutânea.

B - O ácido salicílico a 30%, um beta hidroxiácido, como agente de *peeling* superficial, é autoneutralizante.

C - A solução de Jessner é composta por ácido salicílico, ácido pirúvico e resorcina, todos na concentração de 14%.

D - O mecanismo de ação da solução de tretinoína (5 a 8%), no *peeling* superficial, dá-se por ativação dos receptores intranucleares do ácido retinoico: RARs e RXRs.



PROVA TEÓRICA

QUESTÃO | Com relação ao seguimento digital no mapeamento de nevos, é considerada uma alteração significativa:

29

- A - Aparecimento de novas cores.
- B - Alteração no número de glóbulos marrons.
- C - Alterações no número de pontos pretos.
- D - Substituição de uma rede pigmentar por pigmentação marrom-claro difusa.

QUESTÃO | Com relação aos padrões vasculares observados durante a dermatoscopia, assinale a alternativa correta.

30

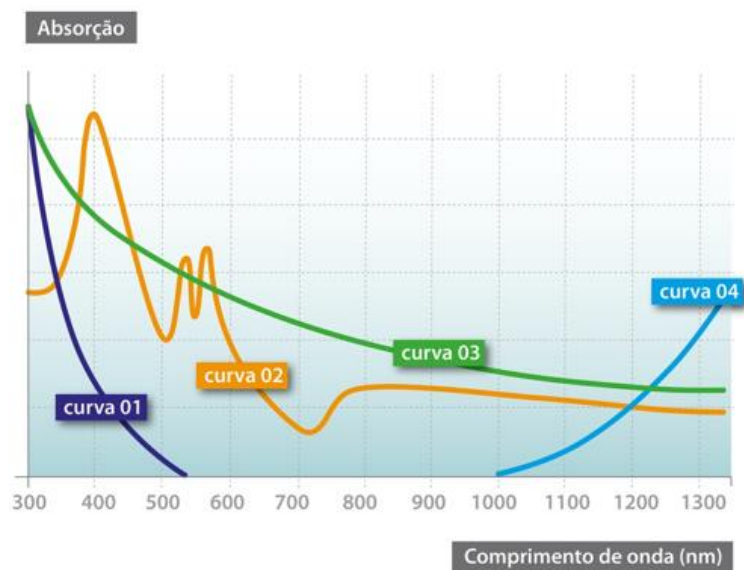
- A - Os vasos em saca-rolha centrais são encontrados nos nevos intradérmicos.
- B - Os vasos em pontos e em agregados são encontrados no acantoma de células claras.
- C - Os vasos em grampos radiais são encontrados no ceratoacantoma.
- D - Os vasos glomerulares regulares são encontrados na ceratose seborreica.

PROVA TEÓRICA

QUESTÃO

Analise o gráfico a seguir que representa a curva de absorção dos principais cromóforos da pele em relação aos comprimentos de onda dos LASERs.

31



Em relação a essas curvas, assinale a alternativa correta.

- A - Os LASERs que trabalham no modo *Q-switched* são específicos para o cromóforo da curva 01.
- B - Os LASERs para tratamento das lesões pigmentares são específicos para o cromóforo da curva 02.
- C - Os LASERs para tratamento de lesões vasculares são específicos para o cromóforo da curva 03.
- D - Os LASERs que produzem coagulação de tecidos são específicos para o cromóforo da curva 04.



PROVA TEÓRICA

QUESTÃO 32 Com relação aos tratamentos do envelhecimento cutâneo com *LASERs* e tecnologias, assinale a alternativa correta.

A - Nos *LASERs* fracionados não ablativos de Er:glass, ardor, edema e eritema duram menos de 24 horas e evoluem sem descamação.

B - Nos *LASERs* fracionados ablativos de CO2 e Er:YAG, edema, eritema e exsudação são intensos e duram mais de duas semanas.

C - Nos tratamentos com radiofrequência fracionada, a dor é leve e apresentam maior risco de hiperpigmentação se comparados aos com *LASERs* ablativos.

D - Nos tratamentos com ultrassom microfocado, edema, eritema e lesões urticariformes lineares são efeitos colaterais possíveis.

QUESTÃO 33 Analise o quadro clínico a seguir.

Paciente do sexo masculino de 13 anos de idade foi atacado por um enxame e recebeu mais de 100 picadas de abelhas. Imediatamente apresentou reações graves com edema agudo de pulmão, rabdomiólise, insuficiência renal, alterações neurológicas e cardiológicas.

Em relação a esse caso, assinale a alternativa correta.

A - A reação ocorreu por reação de hipersensibilidade tipo I em uma pessoa sensibilizada.

B - O quadro clínico foi devido à lise de membranas celulares pelo veneno.

C - A evolução sugere a ocorrência de reação tardia do tipo doença do soro.

D - A gravidade da reação está relacionada à idade do paciente.

QUESTÃO 34 Com relação aos acidentes com peixes no Brasil, assinale a alternativa correta.

A - Arraia causa queimaduras por agente cáustico.

B - Peixe-elétrico causa reação de hipersensibilidade.

C - Candiru causa inoculação de ferrão e dor local.

D - Bagre causa dor por inoculação de veneno.

PROVA TEÓRICA

QUESTÃO | Com relação aos causadores das dermatites liquenoides por agentes ou procedimentos, assinale a alternativa que apresenta a associação correta.

35

- A - Nos reveladores fotográficos, o cromo.
- B - Nas tinturas de cabelo, a parafenilenodiamina.
- C - Nas tatuagens, o pigmento amarelo.
- D - Nos preenchedores, o ácido polilático.

QUESTÃO | Com relação ao diagnóstico laboratorial dos pênfigos, assinale a alternativa correta.

36

- A - O teste de Tzanck com o conteúdo da bolha mostra células acantolíticas em raspas de lápis e permite diferenciar o pênfigo vulgar do foliáceo.
- B - O exame anatomopatológico mostra fenda intraepidérmica e células disqueratóticas, além de linfócitos e eosinófilos.
- C - A imunofluorescência direta mostra depósitos de IgG e C3 intercelular na epiderme, no pênfigo vulgar, mas não no foliáceo.
- D - O teste ELISA permite detectar anticorpos anti-desmogleína 1 no pênfigo foliáceo e antidesmogleína 1 e 3 no pênfigo vulgar.

QUESTÃO | Analise o quadro clínico a seguir.

37

Paciente do sexo feminino, 62 anos de idade, estava internada em tratamento de infecção hospitalar SAMR com vancomicina e apresentou placas urticadas pruriginosas, pápulas, vesículas e bolhas, algumas hemorrágicas, outras com arranjo anular, no tronco e membros superiores. Havia acometimento das mucosas oral e conjuntival. O exame anatomopatológico mostrava bolha subepidérmica.

Nesse caso, qual é o diagnóstico?

- A - Dermatose por IgA linear.
- B - Necrólise epidérmica tóxica.
- C - Pênfigo induzido por droga.
- D - Síndrome da pele escaldada.

PROVA TEÓRICA

QUESTÃO | Com relação ao eritema anular centrífugo, assinale a alternativa correta.

38

- A - A forma profunda não apresenta descamação ou prurido.
- B - As lesões predominam no sexo masculino e se iniciam na infância.
- C - Os achados anatomopatológicos são patognomônicos.
- D - A forma familiar ocorre por herança autossômica recessiva.

QUESTÃO | Analise o quadro clínico a seguir.

39

Paciente de cinco anos de idade teve um quadro de febre, exantema com duração de alguns dias seguida de descamação fina, com certa palidez na face, lesões lineares purpúricas nas dobras, além de aumento dos linfonodos cervicais. Sobre esse caso, analise as afirmativas a seguir.

- I. As alterações renais, cardiológicas e articulares são complicações do quadro.
- II. O impetigo bolhoso e o não bolhoso precedem o quadro.
- III. O diagnóstico se dá pela hemocultura positiva para o agente em questão.

Está(ão) correta(s) a(s) afirmativa(s)

- A - I, apenas.
- B - I e II, apenas.
- C - II e III, apenas.
- D - I, II e III.

QUESTÃO | Com relação à síndrome da pele escaldada, assinale a alternativa correta.

40

- A - A demonstração da exotoxina é critério para o diagnóstico.
- B - A mortalidade é maior no recém-nascido do que no adulto.
- C - Isola-se o agente do conteúdo das bolhas e das escamas.
- D - Ocorre clivagem na camada granulosa por ação na desmogleína.

PROVA TEÓRICA

QUESTÃO

41

Analise o quadro clínico a seguir.

Paciente do sexo feminino, 61 anos de idade, teve melanoma extensivo superficial com Breslow 0,85 mm na perna direita.

Qual é o critério anatomopatológico para a indicação da pesquisa do linfonodo sentinela?

A - Crescimento vertical.

B - Índice mitótico zero.

C - Presença de ulceração.

D - Sinais de regressão.

QUESTÃO

42

Com relação à leishmaniose, assinale a alternativa incorreta.

A - O ciclo evolutivo do agente no hospedeiro invertebrado se realiza no tubo digestivo das fêmeas dos flebotomíneos, já que os machos não realizam hematofagia.

B - O ciclo evolutivo no hospedeiro vertebrado mamífero se realiza nos macrófagos da pele, do sangue, do fígado e do baço.

C - O exame parasitológico direto com coloração de Giemsa tem alta sensibilidade em lesões recentes e sua positividade é próxima a 100% nas lesões da forma cutânea mucosa e forma mucosa.

D - A intradermoreação de Montenegro apresenta especificidade próxima de 100% e persiste positiva por anos após a cura da doença, já que reflete resposta de imunidade celular.

QUESTÃO

43

Com relação às Dermatozoonoses, assinale a alternativa incorreta.

A - A ivermectina no tratamento da escabiose é utilizada na dose de 200 µg/Kg para adultos e crianças acima de cinco anos de idade em dose única, podendo ser repetida após uma semana.

B - Na miíase furunculoide, as moscas não parasitárias obrigatórias depositam seus ovos em ulcerações da pele onde, com o aumento da temperatura local, os ovos eclodem, liberando as larvas que irão se desenvolver no tecido ulcerado.

C - Na infestação intensa por larva migrans cutânea, pode haver disseminação hematogênica e ocorrer infiltração transitória em placas no pulmão associada à eosinofilia sanguínea.

D - A miíase intestinal ocorre pela ingestão de alimentos contaminados com ovos de mosca e os sintomas estão relacionados ao número de ovos ingeridos, podendo ser tratada com tiabendazol oral.



PROVA TEÓRICA

QUESTÃO | Com relação às doenças sistêmicas com manifestações dermatológicas, assinale a alternativa incorreta.

44

A - O pseudoxantoma elástico pode determinar a ocorrência de quadros de angina pectoris, infarto agudo do miocárdio ou hipertensão arterial.

B - Na síndrome de Peutz-Jeghers, as manifestações cutâneas podem ocorrer após o aparecimento de malignidades internas como o carcinoma de esôfago e tumores cerebrais.

C - O sinal de Leser-Trelat pode indicar a presença de adenocarcinoma gastrointestinal ou linfomas e leucemia.

D - A doença de Degos na sua variante maligna é mais frequente em homens, não apresenta fotossensibilidade e acomete principalmente o sistema gastrointestinal, podendo levar ao óbito por perfuração intestinal.

QUESTÃO | Com relação ao granuloma anular, assinale a alternativa incorreta.

45

A - Nas formas localizadas acomete principalmente o dorso das mãos, dedos, pés e superfície extensora das pernas e antebraços.

B - O substrato anatomopatológico nas formas intersticiais revela histiócitos epitelioides entre os feixes de colágeno separados por depósitos de mucina e linfócitos.

C - A forma subcutânea caracteriza-se por lesões em número variável, às vezes às dezenas, nodulares, endurecidas, dolorosas, de cor vermelho violácea de distribuição simétrica e acomete principalmente a região torácica e membros superiores.

D - Na forma generalizada as lesões ocorrem de maneira simétrica no pescoço, antebraços e coxas, predominando em pacientes do sexo feminino.

PROVA TEÓRICA

QUESTÃO | Analise o quadro clínico a seguir.

46

Paciente do sexo feminino, 52 anos de idade, apresenta pequenos nódulos bem delimitados de 5 mm de diâmetro, de coloração rósea e superfície lisa e indolor, acometendo a face e terço superior do tórax, e que, à vitropressão, tornam-se amareladas, tumefação dolorosa de falanges distais dos dedos das mãos com espessamento e presença de estrias nas lâminas ungueais. Refere quadros repetidos de conjuntivite e diminuição de produção de lágrimas. O exame radiológico de tórax revela linfadenopatia hilar bilateral com presença de alveolite e presença de micronódulos. O substrato anatomopatológico da lesão de pele revela granuloma epitelióide não caseoso sem linfócitos com histiócitos epitelióides na derme que se infiltram entre os lóbulos do tecido gorduroso subcutâneo e presença de corpúsculos asteroides e corpos de Schaumann.

Nesse caso, qual é o diagnóstico?

- A - Sífilis maligna precoce.
- B - Paracoccidioidomicose.
- C - Sarcoidose.
- D - Sífilis terciária.

QUESTÃO | Analise o quadro clínico a seguir.

47

Paciente do sexo masculino, 56 anos de idade, escriturário, apresentando melanosos solares na face e dorso das mãos, leucodermia solar em ambos os braços, elastose solar na nuca, portador de alto grau de miopia e astigmatismo em uso de armação de óculos de alto grau há anos. Apresenta, há cerca de 15 meses, nódulo exofítico em região retroauricular esquerda, doloroso com o uso dos óculos, levemente eritematoso, fissurado, que apresenta discreta exsudação. A histopatologia da lesão revelou processo inflamatório linfo-histio-plasmocitário granulomatoso com fibrose e hiperplasia pseudoepiteliomatosa.

Nesse caso, qual é o diagnóstico?

- A - Carcinoma basocelular fissurado.
- B - Carcinoma espinocelular nodular.
- C - Acantoma fissurado.
- D - Queratose seborreica fissurada.

PROVA TEÓRICA

QUESTÃO | Com relação às afecções das glândulas sebáceas, assinale a alternativa incorreta.

48

A - Entre os fatores implicados na patogênese da acne, encontra-se a hiperqueratinização folicular, aumento da produção de sebo e produção de citocinas pró-inflamatórias.

B - A acne fulminante acomete principalmente homens jovens, com quadro inicial leve a moderado, com aparecimento súbito de lesões úlcero-hemorrágicas no tórax e poliartrite, astenia e eritema nodoso.

C - Pacientes com rosácea têm maior perda de água transepidermica e menor hidratação epidérmica, relacionadas ao aumento da serinoprotease presente neste quadro.

D - A elaiocnose ocorre em virtude do contato com compostos orgânicos clorados e halogenados, encontrada em trabalhadores da indústria química que manipulam esses produtos.

QUESTÃO | Analise o quadro clínico a seguir.

49

Paciente do sexo masculino, 25 anos de idade, usuário de droga ilícita injetável apresentando, há cerca de seis meses, placas esbranquiçadas de aspecto rugoso agrupadas, localizadas na borda lateral da língua, não removíveis pelo atrito e assintomáticas.

Levando em consideração o diagnóstico, é correto afirmar:

A - O agente etiológico é o citomegalovírus.

B - Evolução para carcinoma espinocelular é comum.

C - Pode ocorrer pós-transplante de órgãos.

D - Crioterapia é o tratamento de escolha.

QUESTÃO | Com relação à dermatite infecciosa associada ao HTLV1, assinale a alternativa correta.

50

A - Tem curso agudo e resposta pobre a antibióticos.

B - *Rash* papuloso fino é critério maior de diagnóstico.

C - Presença de rinorreia afasta o diagnóstico.

D - Culturas positivas para *Staphylococcus aureus* são observadas.

PROVA TEÓRICA

QUESTÃO Com relação ao diagnóstico das infecções sexualmente transmissíveis (IST), assinale a alternativa correta.

51

A - Na pesquisa direta do treponema, o método de maior sensibilidade é o da impregnação pela prata.

B - Na microscopia, o *Haemophilus ducreyi* apresenta-se como cocos Gram positivos isolados de localização predominantemente extracelular.

C - No teste de fixação de complemento para a Chlamydia, há alta sensibilidade e especificidade.

D - Na uretrite gonocócica, a visualização na microscopia de diplococos Gram- negativos intracelulares é diagnóstica.

QUESTÃO **ANULADA**

52

Com relação às treponematoses não sífilis, assinale a alternativa correta.

A - O *Treponema pallidum subsp pertenue* tem transmissão sexual.

B - O anatomopatológico da Pinta demonstra vasculite.

C - A clínica da Boubá é dividida em duas fases, inicial e disseminação cutânea.

D - O tratamento da Pinta é com penicilina benzatina, dose total de 2.400.00 UI.

QUESTÃO Com relação à patogenia das dermatofitoses, analise as afirmativas a seguir.

53

I. A transferrina insaturada sérica inibe a ação das ceratinases do dermatófito.

II. A via clássica do complemento é ativada no mecanismo de defesa contra o dermatófito.

III. A afinidade pelas classes de queratina independe da espécie de dermatófito.

Está(ão) correta(s) a(s) afirmativa(s)

A - I, apenas.

B - II, apenas.

C - III, apenas.

D - I, II e III.

PROVA TEÓRICA

QUESTÃO

54

Com relação às ceratofitoses, analise as afirmativas a seguir.

- I. Tratamentos prolongados com antibióticos aumentam o risco de foliculite pitirospórica.
- II. Na dermatoscopia da tinea nigra são visualizadas espículas pigmentadas que não respeitam os dermatóglifos.
- III. A lâmpada de Wood evidencia coloração “vermelho tijolo” nas lesões de Pitíriase versicolor.

Está(ão) incorreta(s) a(s) afirmativa(s)

- A - I, apenas.
- B - II, apenas.
- C - III, apenas.
- D - I e III, apenas.

QUESTÃO

55

Com relação às manifestações clínicas das porfirias, assinale a alternativa correta.

- A - Na aguda intermitente, há fotossensibilidade aguda com sensação de queimação, ardor e eritema.
- B - Na eritropoiética congênita, ocorrem vesículas e bolhas que evoluem com cicatrizes e perda de tecido em áreas acrais.
- C - Na protoporfíria eritropoiética, a fotossensibilidade é incomum e o quadro é caracterizado por lesões neurológicas.
- D - Na cutânea tarda, a hipertricose é de pelos lanugos e de característica virilizante.

QUESTÃO

56

Com relação aos sarcomas, assinale a alternativa correta.

- A - A Síndrome de Stewart Trevis é linfagiosarcoma associado ao linfedema congênito.
- B - Angiossarcomas possuem negatividade na imuno-histoquímica para CD31 e CD34.
- C - Sarcoma de Kaposi endêmico nodular ocorre em idosos e cursa com pior prognóstico.
- D - Leiomiosarcoma dérmico origina-se no músculo eretor do pelo e suas metástases são raras.

PROVA TEÓRICA

QUESTÃO | Com relação ao tratamento da micose fungoide, assinale a alternativa correta.

57

- A - Denileukin difitox é anticorpo monoclonal que age seletivamente no receptor de IL-12.
- B - Bexaroteno é utilizado na dose de 150 mg / m² / dia tendo como efeito colateral o hipertireoidismo central.
- C - Alemtuzumab é anticorpo monoclonal anti CD30 utilizado por via subcutânea em esquema de oito semanas.
- D - Interferon α atua suprimindo os oncogenes e modulação da adesão celular sendo utilizado por via subcutânea.

QUESTÃO | Assinale a correlação correta do padrão de fluorescência dos anticorpos antinucleares (FAN) e o respectivo autoantígeno.

58

- A - Padrão homogêneo e anti-histona.
- B - Padrão nucleolar e anti-Sm.
- C - Padrão periférico e anti-La.
- D - Padrão pontilhado e anti-Ds-DNA.

QUESTÃO | Com relação ao lúpus induzido por drogas, assinale a alternativa correta.

59

- A - Propiltiuracil é um fármaco com baixo potencial de produzir a doença.
- B - Lesões cutâneas constituem o sintoma mais comum do quadro.
- C - Tempo de utilização do fármaco não interfere no desenvolvimento da doença.
- D - Anticorpo anti-histona está positivo sendo considerado marcador da doença.

PROVA TEÓRICA

QUESTÃO | Com relação ao linfocitoma cútis, analise as afirmativas a seguir.

60

- I. O anatomopatológico demonstra infiltrado predominantemente de linfócitos T circundado por linfócitos B.
- II. Lesões papulonodulares da cor da pele ou eritemato violáceas localizadas na face é o quadro mais frequente.
- III. Doença de Lyme, acupuntura e *piercing* estão entre os fatores desencadeantes.

Está(ão) correta(s) a(s) afirmativa(s)

A - I, apenas.

B - II, apenas.

C - III, apenas.

D - II e III, apenas.

QUESTÃO | Com relação às dermatoses nutricionais, assinale a alternativa incorreta.

61

- A - No marasmo observa-se pele seca, flácida, com escamas finas.
- B - No kwashiorkor observa-se a alternância de cores no cabelo.
- C - Na hipovitaminose A observa-se pápulas ceratósicas nos joelhos e cotovelos.
- D - Na deficiência de vitamina B6 ocorrem estrias longitudinais nas unhas.

QUESTÃO | Com relação à mucinose eritematosa reticulada, assinale a alternativa correta.

62

- A - Acomete preferencialmente crianças.
- B - Cursa com lesões renais.
- C - O quadro melhora com a exposição solar.
- D - Antimaláricos é o tratamento de escolha.

PROVA TEÓRICA

QUESTÃO | Com relação aos achados anatomopatológicos das diversas formas clínicas, reações e recidiva da hanseníase, assinale a alternativa correta.

63

A - Na forma tuberculoide, os granulomas não tocam a epiderme, a qual é comumente separada do infiltrado inflamatório por faixa de colágeno.

B - Na forma borderline tuberculoide, ocorre infiltrado linfo-histiocitário, com bacilos facilmente visíveis no interior dos histiócitos vacuolados.

C - Na reação tipo 2, há paniculite septal no início, que, posteriormente, pode tornar-se lobular, podendo ainda ocorrer vasculite e necrose fibrinoide dos vasos.

D - Na recidiva das formas borderline tuberculoides, pode-se encontrar novos histiócitos espumosos e bacilos íntegros.

QUESTÃO | Com relação aos mecanismos de ação das radiações ultravioletas (RUV) utilizadas na fototerapia, assinale a alternativa correta.

64

A - Ambas as radiações, UVA e UVB, inibem a produção de citocinas inflamatórias, induzem a produção de IL 10 e reduzem o número de macrófagos.

B - A radiação UVB induz a neovascularização e diminui a apoptose das células endoteliais, sendo a melhor indicação para uso na esclerodermia.

C - A radiação UVA1 apresenta comprimento de onda entre 320-340 nm, assemelhando-se a UVB, com penetração mais superficial na derme.

D - A radiação UVA, após administração de psoraleno, reduz o número de células natural killer e a expressão de colagenase-1 em fibroblastos.

QUESTÃO | Com relação às alterações da resposta imune da hanseníase, assinale a alternativa correta.

65

A - A imunidade inata pode evitar a doença por meio de resposta inflamatória tipo Th2, com produção de IL-10, IL-4.

B - Na imunidade adaptativa, células Th2 e T-reg ativadas produzem IL-4, IL-5, IL-6, IL-10, IL-13, TNF-alfa e TGF-beta, levando ao polo paucibacilar da doença.

C - Na reação tipo 2, ocorre adesão maciça de neutrófilos, com expressão de TNF-alfa, IL-6, IL-8, IL-10, IL-21 e IL-17.

D - No polo multibacilar, ocorre infiltração maciça de linfócitos T CD4, com produção de IFN-gama, TNF-alfa, IL-17, IL-2, IL-6, IL1-beta e CXCL-10.



PROVA TEÓRICA

QUESTÃO | Com relação às formas especiais de infecção pelo vírus do herpes simples, assinale a alternativa correta.

66

A - O panarício herpético ocorre principalmente em bebês infectados na amamentação e em profissionais de saúde ao pegarem em doentes sem luvas.

B - O eczema herpético ocorre principalmente em portadores de síndrome de Lyell, mas também em doentes de dengue e psoríase ungueal.

C - A ceratoconjuntivite herpética bilateral dura de três a seis dias, cursa com úlceras superficiais, por isso envolvendo sem causar perda de visão.

D - A foliculite herpética ocorre principalmente em região pubiana de mulheres, sendo causada, geralmente, pelo HSV – 2.

QUESTÃO | Com relação aos mecanismos de ação dos medicamentos biológicos utilizados no tratamento da psoríase, assinale alternativa correta.

67

A - Ixequizumabe e Secuquinumabe atuam inibindo a subunidade p19 da citocina IL-23.

B - Ustequinumabe atua inibindo a subunidade p40 das citocinas IL-23 e IL-12.

C - Adalimumabe e Risanquizumabe atuam inibindo as citocinas IL-17 e IL-12.

D - Certolizumabe e Guselcumabe atuam inibindo as citocinas IL-4 e IL-13.

QUESTÃO | Com relação aos psicofármacos utilizados nas doenças psicocutâneas, assinale a alternativa correta.

68

A - Os inibidores de recaptção de serotonina agem rapidamente e podem ter o uso suspenso abruptamente, sem riscos para o paciente.

B - Os benzodiazepínicos podem causar sedação e apresentam risco de dependência quando usados por mais de quatro semanas.

C - Os antidepressivos tricíclicos podem levar à perda de peso, hipertensão arterial e efeitos colinérgicos.

D - Os antipsicóticos de segunda geração, tipo risperidona, podem levar à inversão de onda T no ECG, perda de peso e maior risco de discinesias que a pimozida.



PROVA TEÓRICA

QUESTÃO | Com relação às alterações cutâneas da obesidade, assinale a alternativa correta.

69

A - Com a diminuição da resistência periférica à insulina, ocorre diminuição da produção de andrógenos, xerose, hipotricose corporal e adipose não dolorosa.

B - Ocorre aumento da produção de leptinas e TNF, o que contribui para maior gravidade de doenças inflamatórias como psoríase.

C - Embora pouco comum na obesidade, a acantose nigricante surge como consequência da diminuição da resistência periférica à insulina.

D - Embora relacionada à colite ulcerativa e dermatite seborreica, a obesidade não leva a aumento na incidência e gravidade da hidradenite supurativa.

QUESTÃO | Com relação às manifestações clínicas e diagnose diferencial da paracoccidioidomicose, assinale a alternativa correta.

70

A - As lesões da cavidade bucal são frequentes na forma aguda-subaguda, tipo juvenil, e raras na forma crônica do adulto.

B - O comprometimento osteoarticular é comum, sobretudo nas formas crônicas, sempre doloroso e acometendo principalmente ossos de face, mãos e pés.

C - Lesões situadas na cavidade oral impõem o diagnóstico diferencial, principalmente com hanseníase e cromoblastomicose.

D - O comprometimento de linfonodos é comum nas formas aguda-subaguda, sendo as cadeias mais acometidas as superficiais cervicais, axilares e inguinais.

QUESTÃO | Com relação às variantes clínicas do líquen plano, assinale a alternativa correta.

71

A - A hipertrófica localiza-se principalmente nos membros superiores e costuma regredir deixando sequelas hipertróficas ou hipopigmentação.

B - A folicular é mais frequente nos homens e apresenta duas alterações típicas à dermatoscopia: alargamento dos óstios foliculares e pontos pretos.

C - A das mucosas compromete mais a mucosa bucal, sendo a forma clínica reticulada a apresentação mais comum.

D - A ungueal apresenta-se comumente como a única manifestação da doença, apresentando fissuras e pterígio quando compromete o leito ungueal.

PROVA TEÓRICA

QUESTÃO | Com relação ao sarampo, assinale a alternativa correta.

72

A - A sorologia para anticorpos IgM é o teste padrão ouro para o diagnóstico, o qual também pode se dar com RT-PCR em swab da nasofaringe e sorologia para anticorpos IgG, com aumento de títulos em mais de quatro vezes em coletas seriadas.

B - É causado por um vírus DNA, de hélice dupla, com 28 genótipos, que, quando expelido por gotículas de saliva, pode permanecer vivo por até dois dias em superfície ou no ar.

C - O período de incubação varia de dois a cinco dias até o surgimento da febre e até sete dias para o início do exantema, sendo o período de transmissão de dois dias antes do início do exantema até dois dias após o desaparecimento deste.

D - O sinal de Koplik surge cerca de três dias após o início do exantema, o qual é caracteristicamente máculo-pápulo-vesiculoso, iniciando no tronco e podendo durar de oito a dez dias, quando começa o período de convalescença.

QUESTÃO | Com relação à epidemiologia das micobacterioses não tuberculose, assinale a alternativa incorreta.

73

A - O complexo *Mycobacterium fortuitum infecta* pacientes imunocompetentes, por meio de implantes mamários, cateteres e *laser* de CO₂.

B - O complexo *Mycobacterium avium* acomete ossos, linfonodos e pele, ocorrendo comumente em pacientes com AIDS em estágio terminal.

C - O *M. ulcerans* é encontrado em regiões de temperaturas mais baixas. As lesões evoluem em poucos dias para úlceras, mas não acometem ossos ou músculos.

D - O *M. marinum*, é responsável pela doença chamada de granuloma de piscina ou doença dos aquários, e possui patogênese semelhante ao *M. tuberculosis*.

PROVA TEÓRICA

QUESTÃO | Com relação às dermatoses pruriginosas de causas sistêmicas, assinale a alternativa correta.

74

A - O prurido urêmico ocorre em 5 a 10% dos pacientes dialíticos, sendo mais importante em membros inferiores, e tende a melhorar no momento da diálise.

B - O prurido colestático é localizado, predominantemente no tronco, e responde bem ao uso da colestiramina nos casos de obstrução completa das vias biliares.

C - O prurido do linfoma de Hodgkin precede o linfoma em alguns anos, predominando em membros inferiores, sendo proporcional ao avanço da doença.

D - O prurido gravídico está relacionado à diminuição da função renal, à maior produção de progesterona e ocorre no início da gravidez.

QUESTÃO | Com relação à infecção pelo citomegalovírus (CMV), assinale a alternativa correta.

75

A - É considerada a principal causa infecciosa de surdez congênita e retardo mental, fazendo parte das doenças congênitas conhecidas como TORCH.

B - Mesmo em hospedeiros imunocompetentes, cerca de 95% das infecções são sintomáticas, comumente evoluindo para doença grave.

C - No diagnóstico, a histopatologia é mais sensível que a cultura do CMV, com células endoteliais pequenas e o achado conhecido como

D - As lesões específicas da citomegalovirose são lesões pitíriase rósea *like*, acompanhadas de lesões papulonodulares, conhecidas como *redberry muffin*.

QUESTÃO | Com relação às formas clínicas da tuberculose cutânea, assinale a alternativa correta.

76

A - O cancro tuberculoso, resulta da inoculação direta do bacilo em hospedeiro não infectado, sendo o complexo primário tuberculoso formado pela lesão ulcerada seguida do acometimento ganglionar regional.

B - A tuberculose verrucosa cútis resulta de inoculação exógena em indivíduos não infectados previamente ao bacilo de Koch e com baixa imunidade contra esse bacilo.

C - No escrofuloderma, onde é rara a coexistência deste com a tuberculose óssea, ocorre mais acometimento de idosos que crianças e adultos jovens, sendo geralmente o PPD e IGRA fracos reatores nos doentes.

D - O lúpus vulgar resulta de inoculação exógena em indivíduos com baixa imunidade contra o bacilo, que apresentam PPD E IGRA fracos reatores, sendo mais prevalentes em mulheres.

PROVA TEÓRICA

QUESTÃO | Analise o quadro clínico a seguir.

77

Paciente portador de hiperidrose axilar. Foi proposto o uso da toxina botulínica do tipo A, uma vez que o principal neurotransmissor das terminações nervosas que inervam a glândula sudorípara écrina é

A - serotonina.

B - dopamina.

C - acetilcolina.

D - adrenalina.

QUESTÃO | Analise o quadro clínico a seguir.

78

Paciente na 36ª semana de gestação gemelar veio para atendimento queixando-se de prurido intenso que teve início nas palmas e plantas, generalizando-se a seguir. Ao exame dermatológico, múltiplas lesões por escoriação, secundárias ao prurido. Na 37ª semana foi necessária a antecipação do parto para não comprometer a vitalidade do feto.

Nesse caso, qual é o diagnóstico?

A - Penfigoide gestacional.

B - Colestase intra-hepática.

C - Dermatite atópica.

D - Erupção polimórfica da gestação.

QUESTÃO | **ANULADA**

79

No que se refere ao vitiligo segmentar em uma criança de seis anos de idade, é correto afirmar:

A - A dermatose tem alta associação com hipotireoidismo.

B - É muito estável e dificilmente ocorre a generalização da discromia.

C - Deve ser acompanhado para surpreender diabetes insulino-dependente.

D - O melhor tratamento, na atualidade, é feito com PUVA.



PROVA TEÓRICA

QUESTÃO | **ANULADA**

80

Em relação ao pioderma gangrenoso, assinale a alternativa correta.

- A - A lesão poupa a aréola mamária no tipo pós-cirúrgico na mamoplastia.
- B - Os achados anatomopatológicos são patognomônicos da doença.
- C - A etiologia exclui as doenças autoinflamatórias.
- D - Patergia negativa exclui o diagnóstico.



GABARITO DA PROVA

Questão	Gabarito
1	B
2	C
3	A
4	D
5	C
6	B
7	A
8	B
9	A
10	B
11	A
12	B
13	B
14	A
15	B
16	B
17	D
18	ANULADA
19	B
20	D
21	A
22	D
23	C
24	ANULADA
25	A
26	D
27	A
28	B
29	A
30	A
31	D
32	D
33	B
34	D
35	B



PROVA TEÓRICA

36	D
37	A
38	A
39	A
40	D
41	C
42	C
43	B
44	B
45	C
46	C
47	C
48	D
49	C
50	D
51	D
52	ANULADA
53	A
54	C
55	B
56	D
57	D
58	A
59	D
60	D
61	D
62	D
63	C
64	A
65	C
66	A
67	B
68	B
69	B
70	D
71	C
72	A
73	C
74	C



PROVA TEÓRICA

75	A
76	A
77	C
78	D
79	ANULADA
80	ANULADA