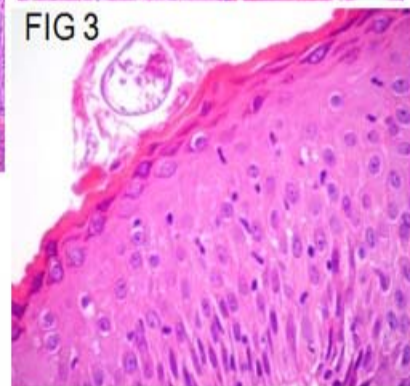
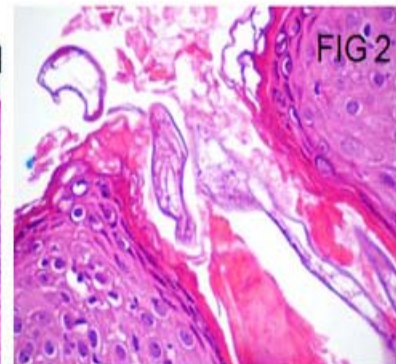
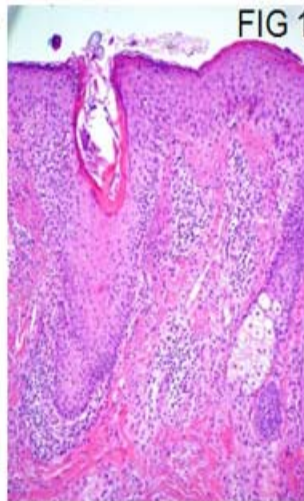
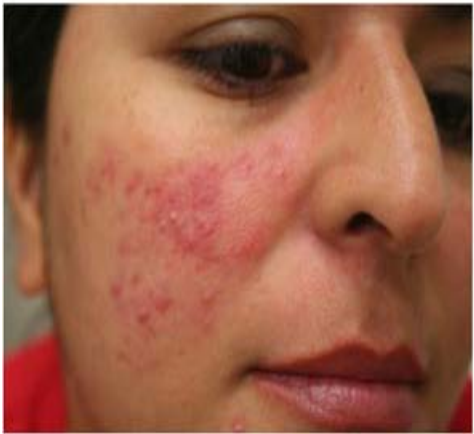
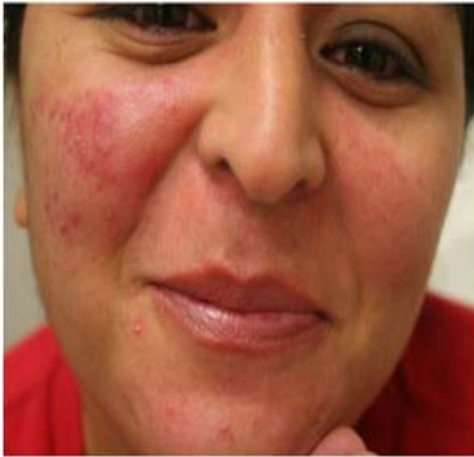
Pergunta: 1

Esta mulher de 28 anos estava recebendo corticóide por via oral por suposto lúpus eritematoso. O exame anátomo-patológico demonstrado nas figuras 1, 2 e 3 revelou dermatite superficial perivascular com infiltrado perifolicular e edema da derme superficial, sem espessamento da membrana basal. O diagnóstico é :

Q-1



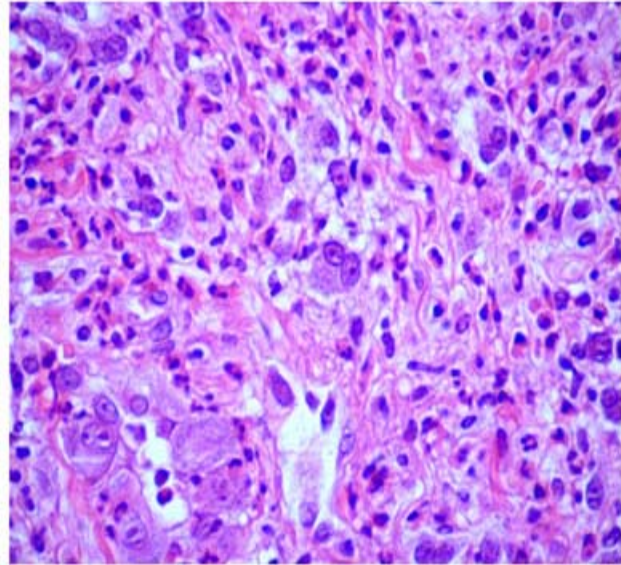
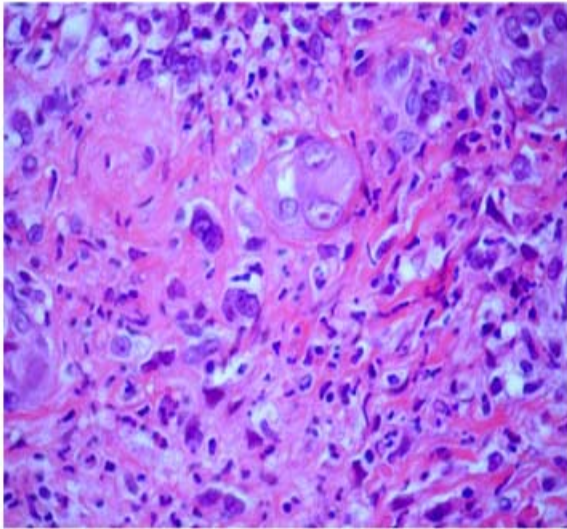
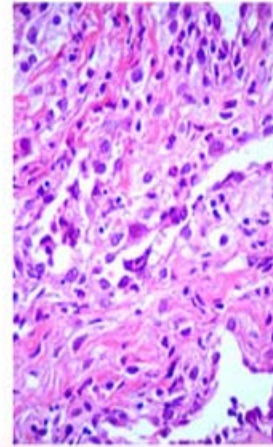
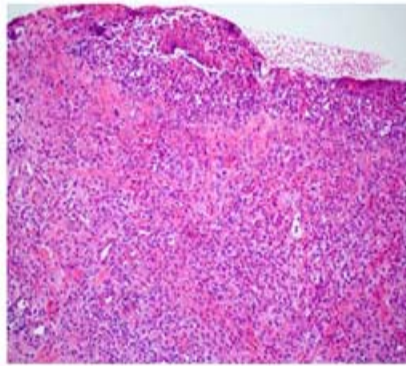
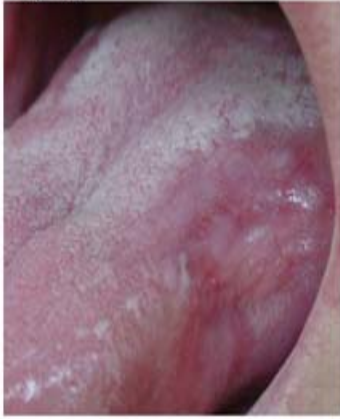demodicose

Resposta

Pergunta: 2

Homem com 52 anos usa micofenolato de mofetila e prednisona após transplante renal. A lesão ulcerada na borda da língua surgiu há três meses. O substrato anátomo-patológico apresentado permite diagnosticar:

Q-2

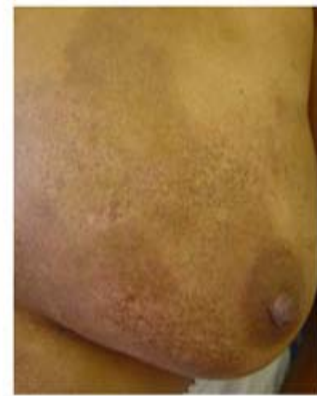
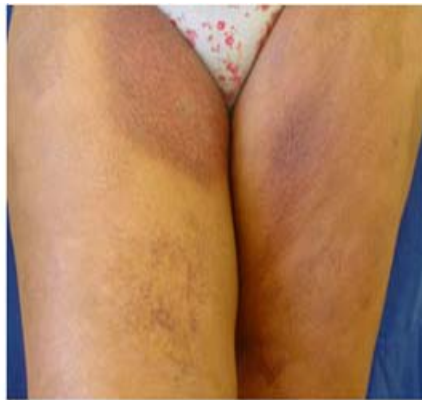
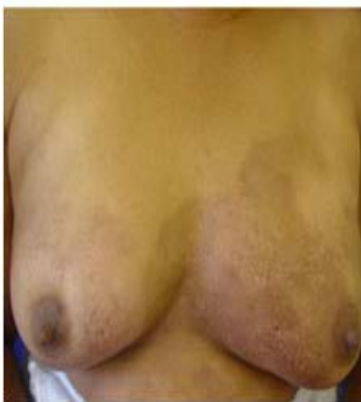Citomegalovirose
Citomegalovirus

Resposta
Resposta

Pergunta: 3

Em relação às figuras abaixo, assinale a alternativa cuja sequência preenche corretamente as lacunas:
A lesão elementar apresentada em todas as figuras é..... o que torna possível diagnóstico de, cujo exame histopatológico da lesão deverá evidenciar.....

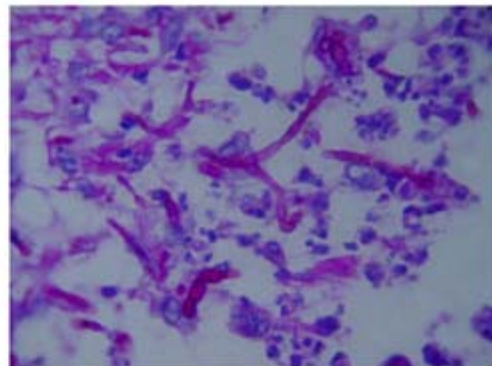
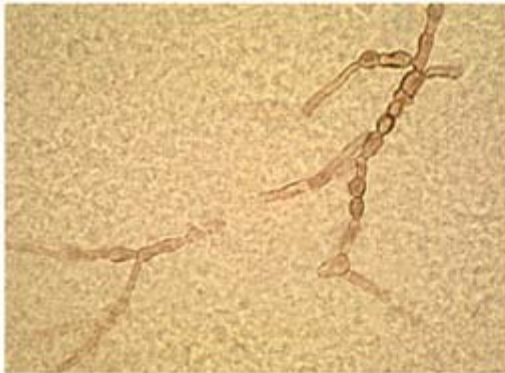
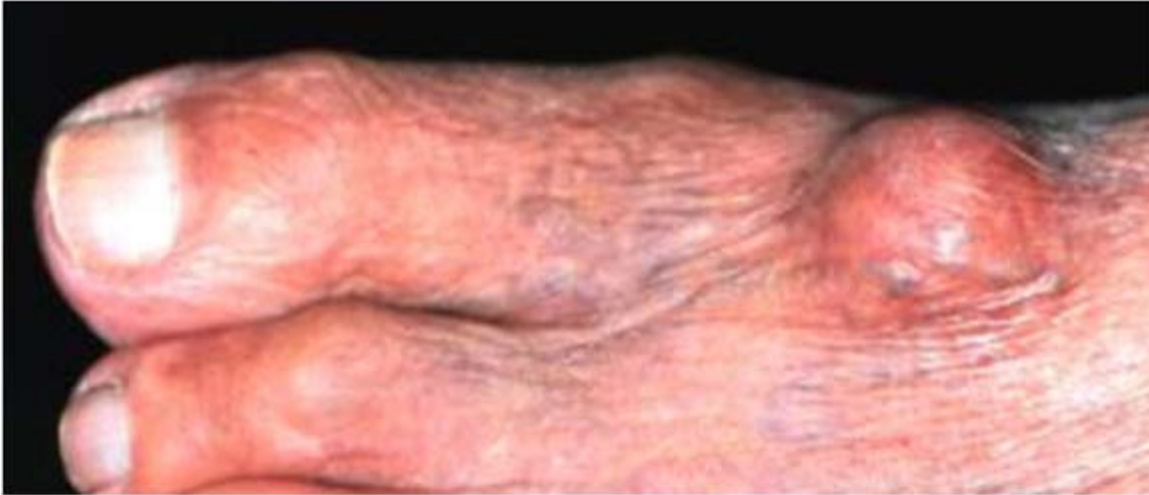

poiquidermia, micose fungóide, epidermotropismo de linfócitos

Resposta

Pergunta: 4

Paciente com diagnóstico de pênfigo vulgar sob corticoterapia há seis meses. Há um mês apresenta a lesão acima. Baseando-se na clínica e nos exame complementares, o diagnóstico é:

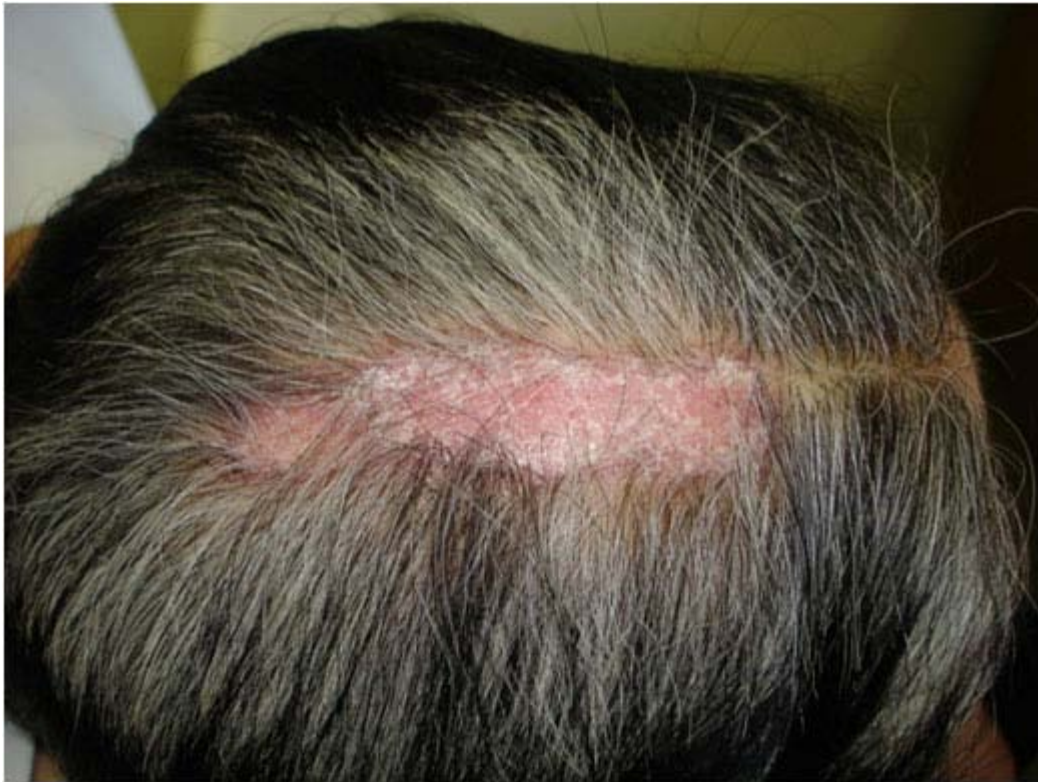

Feo-hifomicose

Resposta

Pergunta: 5

Das alternativas abaixo, assinale a que contém a condição que também pode ocorrer simultaneamente com a lesão mostrada na figura.

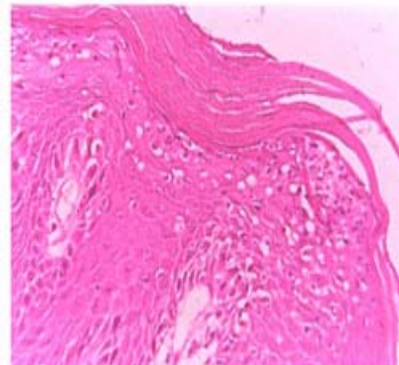
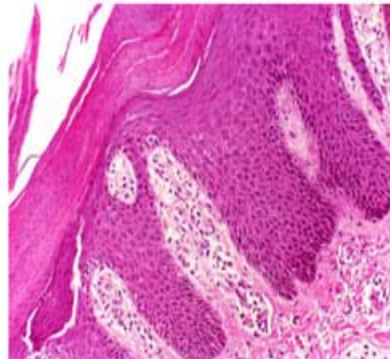
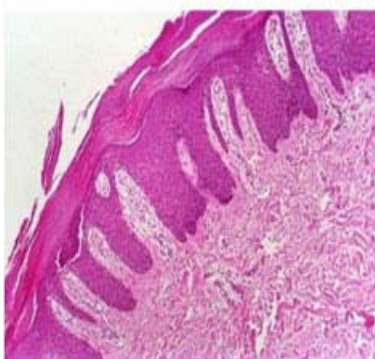
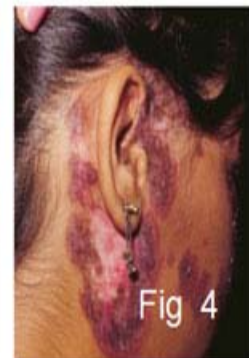
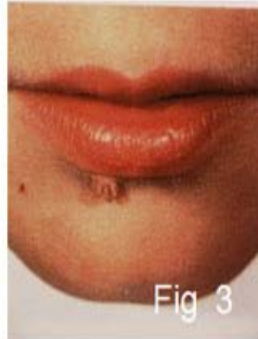
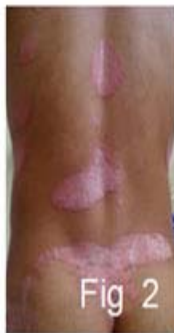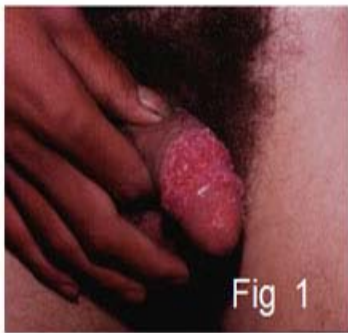Lesão mucosa

Resposta

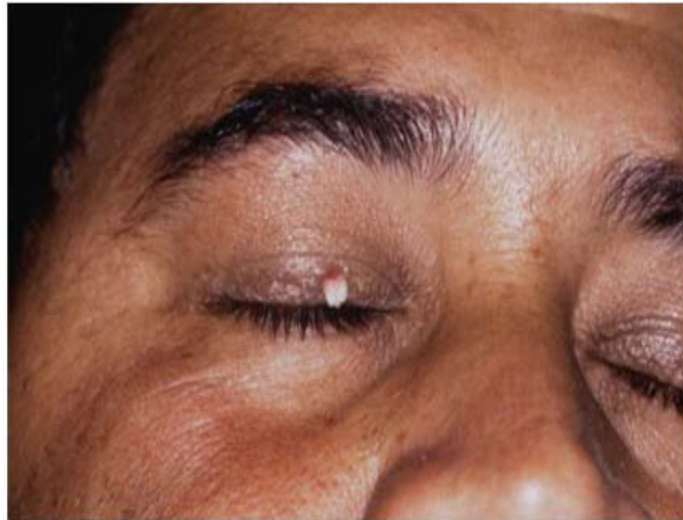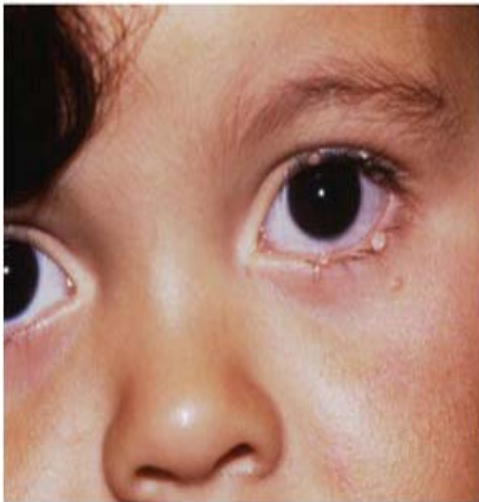Pergunta: 6

O quadro clínico que corresponde ao exame anatomopatológico abaixo é:



Pergunta: 7

Assinale a alternativa correta em relação às figuras 1 e 2

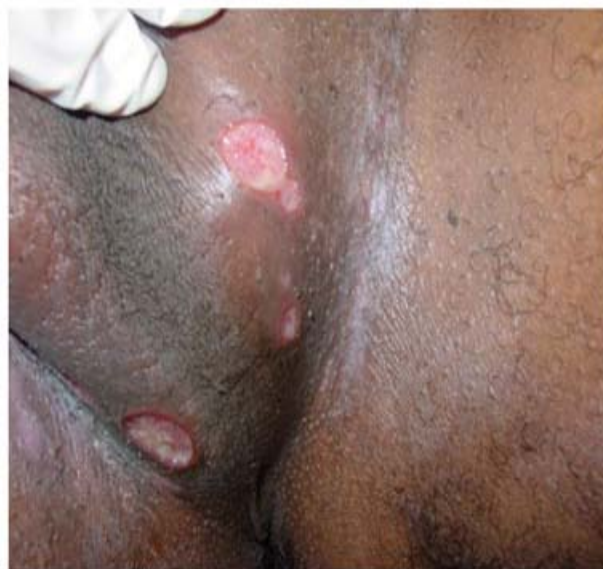
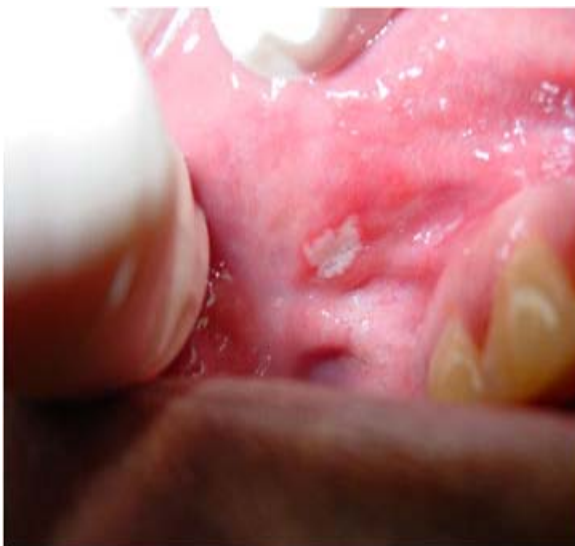
A lesão da figura 1 é mais comum na infância e a da figura 2 é mais comum no adulto

Resposta

Pergunta: 8

Paciente masculino de 30 anos, apresenta há 60 dias lesões orais recidivantes e, há 30 dias, lesões escrotais que se associaram a dores articulares persistentes. Reações sorológicas para sífilis foram negativas. O diagnóstico é:

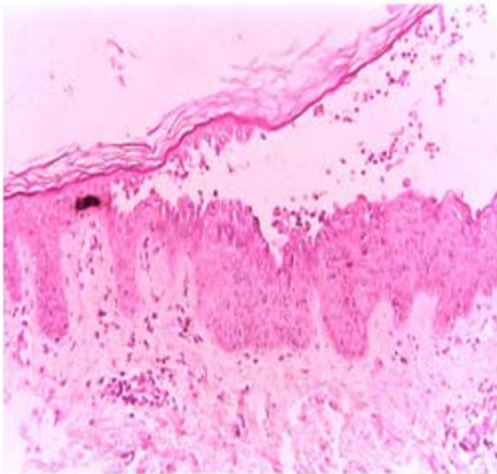
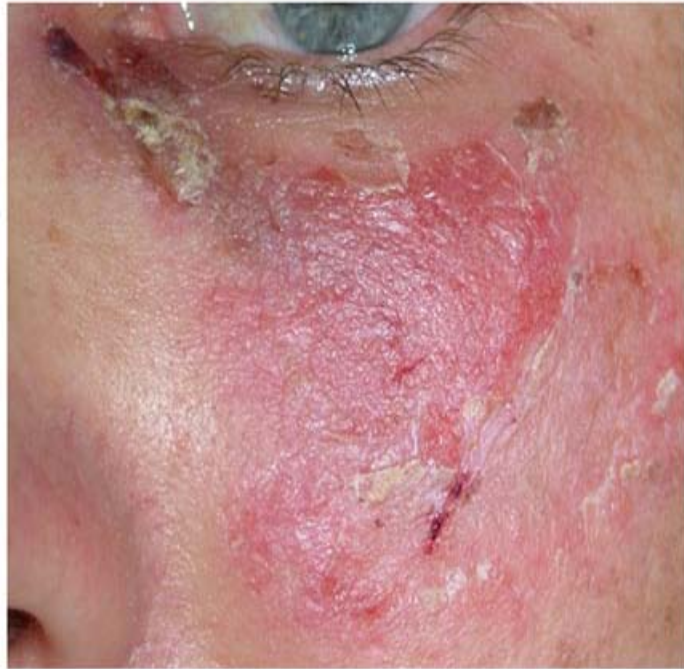
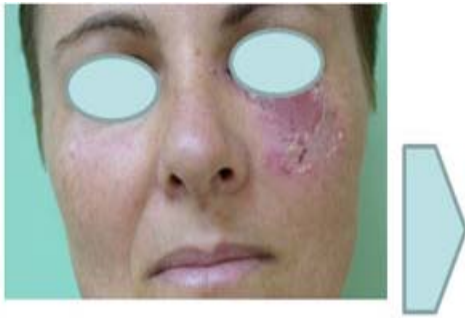
Síndrome de Behçet

Resposta

Pergunta: 9

A associação clínico-patológica permite o diagnóstico de



Pênfigo Foliáceo

Resposta

Fogo Selvagem

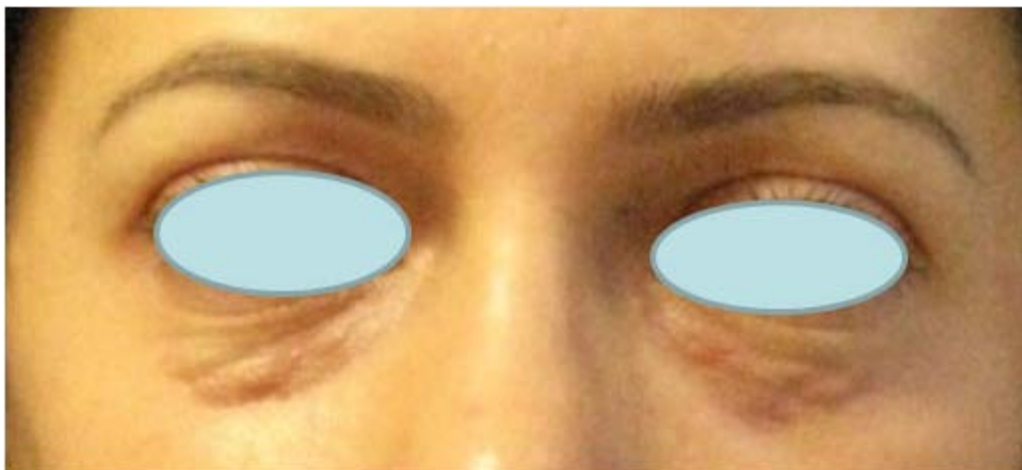Resposta

Pênfigo eritematoso

Resposta

Pergunta: 10

Paciente submetida a aplicação de ácido hialurônico para correção de olheiras apresentou, no dia seguinte, as lesões assintomáticas mostradas na figura. A alteração corresponde a:



Pergunta: 11

Paciente do sexo feminino, 23 anos, apresenta lesão localizada na coxa há 3 anos (figura 1). A dermatoscopia está representada na figura 2 e o histopatológico nas figuras 3 e 4 (na próxima tela). Qual é o diagnóstico?

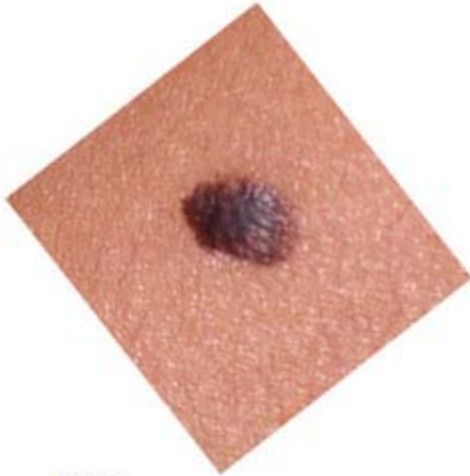

Fig 1

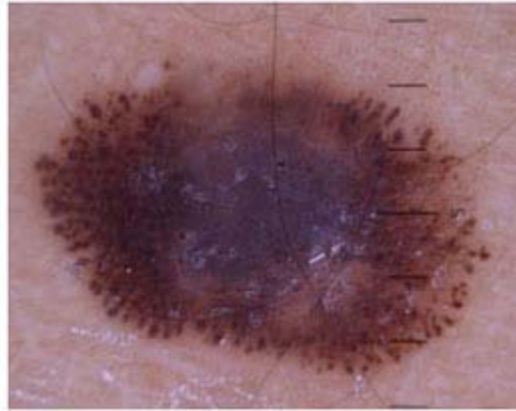


Fig 2

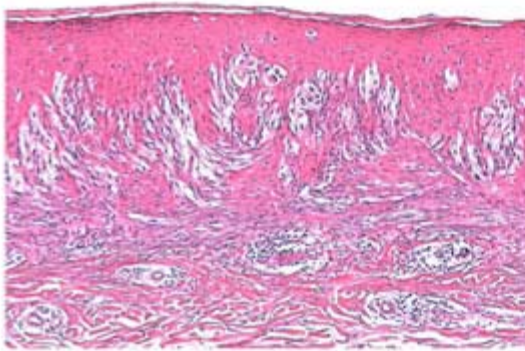


Fig 3

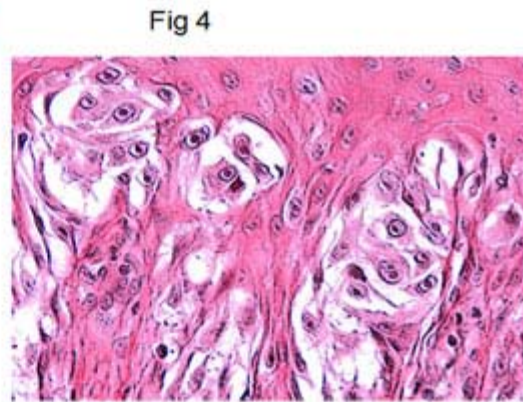


Fig 4

Nevo de Reed

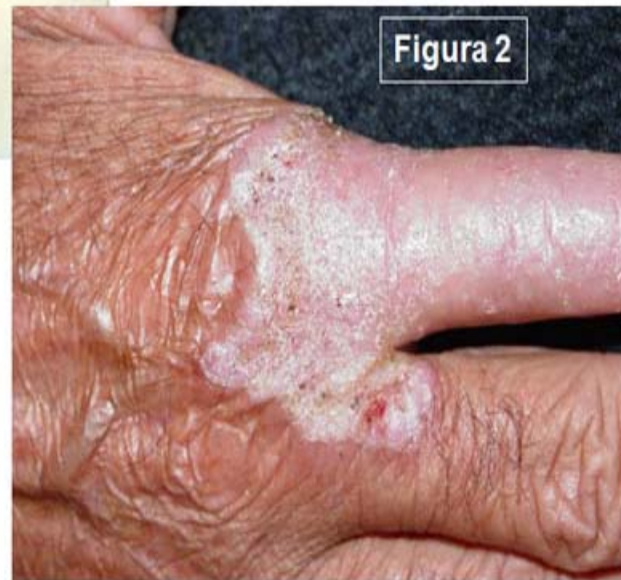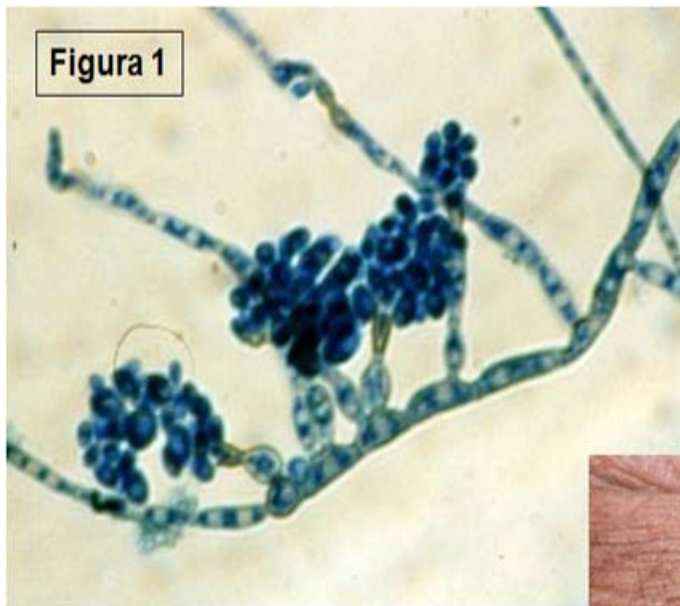
Resposta

Nevo de Spitz pigmentado

Resposta

Pergunta: 12

O microcultivo do fungo representado na figura 1 corresponde a um dos possíveis agentes etiológicos da doença mostrada na figura 2.

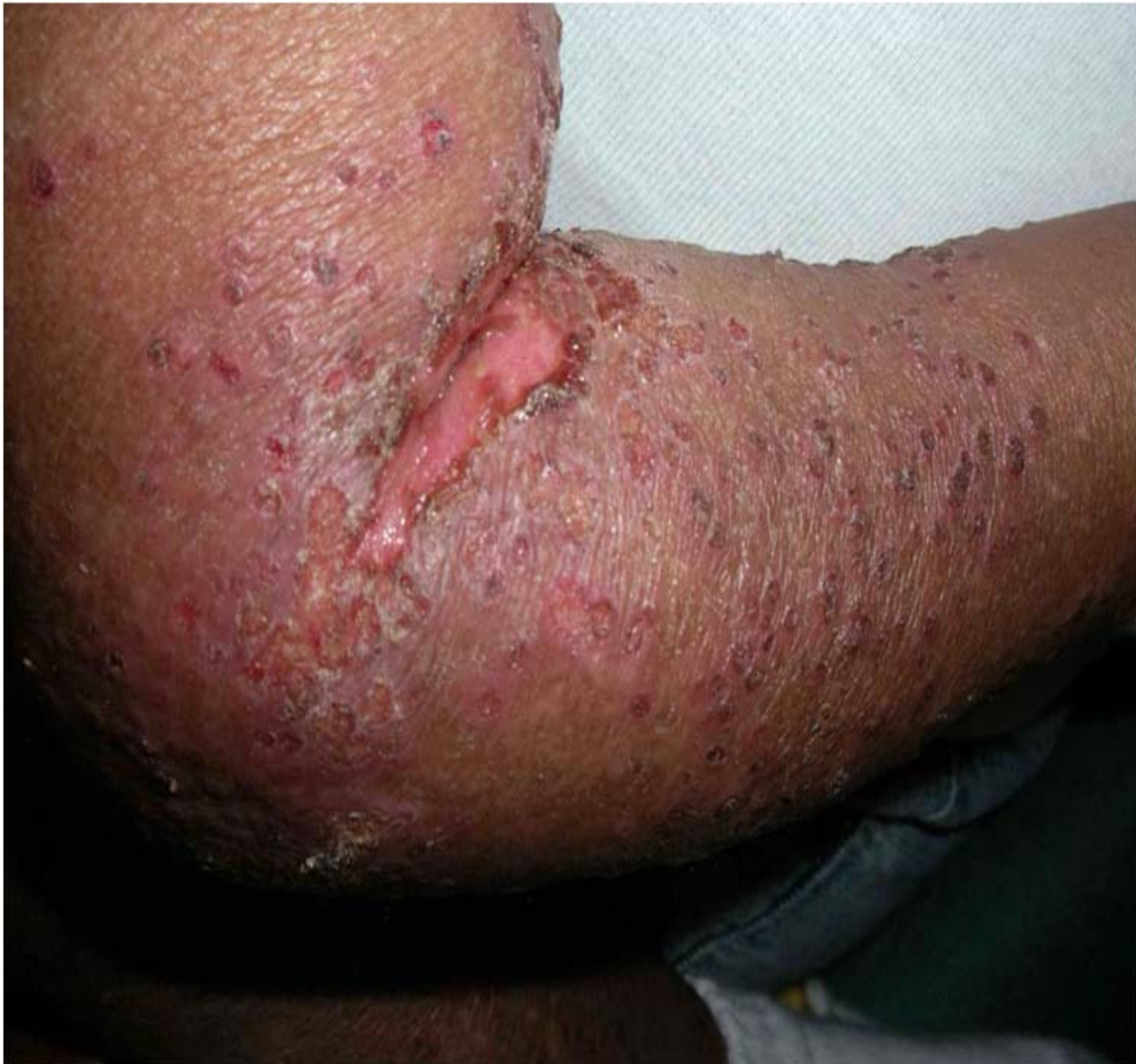

Verdadeiro

Resposta

Pergunta: 13

Trata-se de paciente com dermatite atópica com piora recente. O agente que mais frequentemente provoca exacerbação deste quadro clínico é:

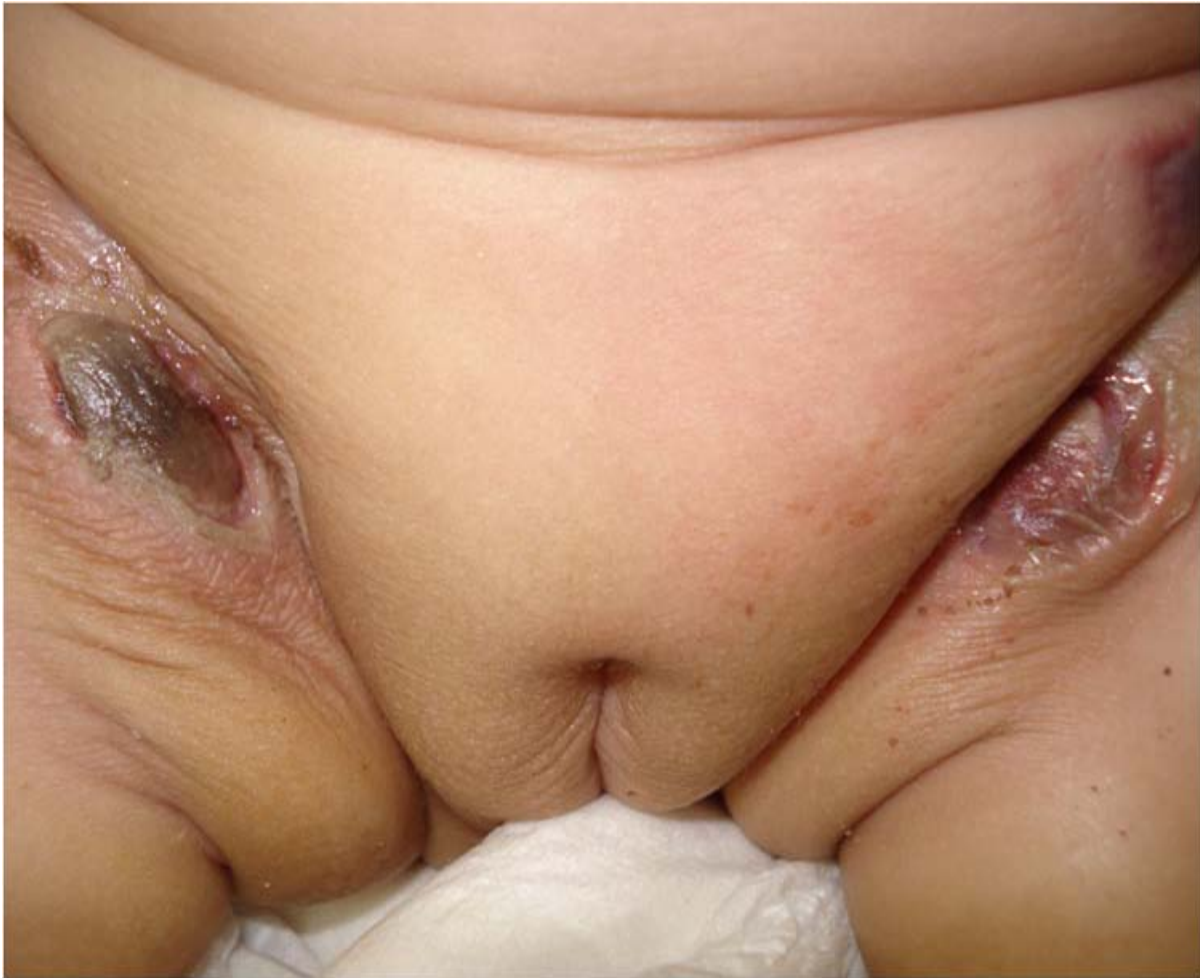

Staphylococcus aureus

Resposta

Pergunta: 14

Paciente com quadro de neutropenia de etiologia a esclarecer e com lesões cutâneas há três dias associadas a queda do estado geral, toxemia e febre. O agente causal mais comumente associado ao quadro é

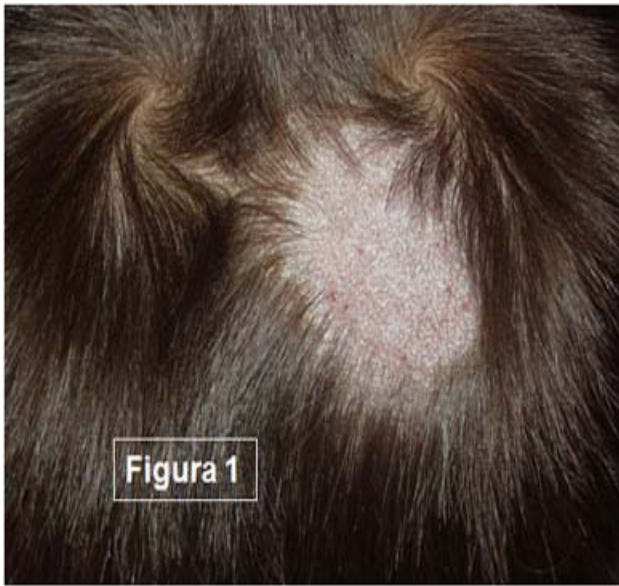


Pseudomonas aeruginosa

Resposta

Pergunta: 15

O exame direto mostrado na figura 2 corresponde à doença mostrada na figura 1.

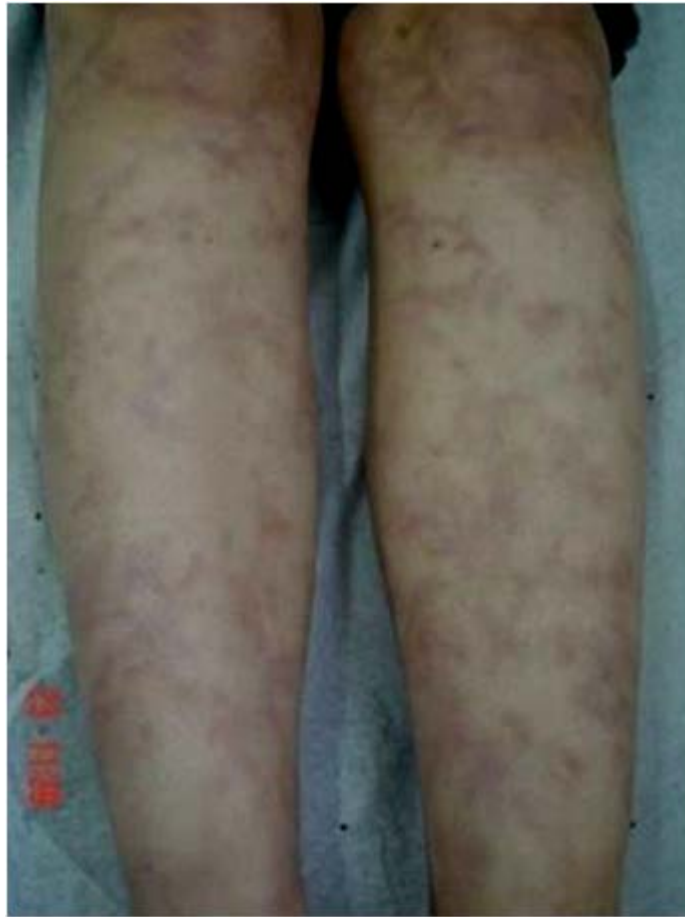

Falso

Resposta

Pergunta: 16

Em relação à figura, assinale a alternativa cuja sequência preenche corretamente as lacunas:
"A lesão representada é que pode ser manifestação clínica de que caracteriza-se também por apresentar hematomas e fenômenos trombo-embólicos. Outra doença que pode cursar com as mesmas lesões é que se associa a presença de disfagia, FAN positivo nucleolar e ou centromérico além de outras manifestações cutâneas e sistêmicas"

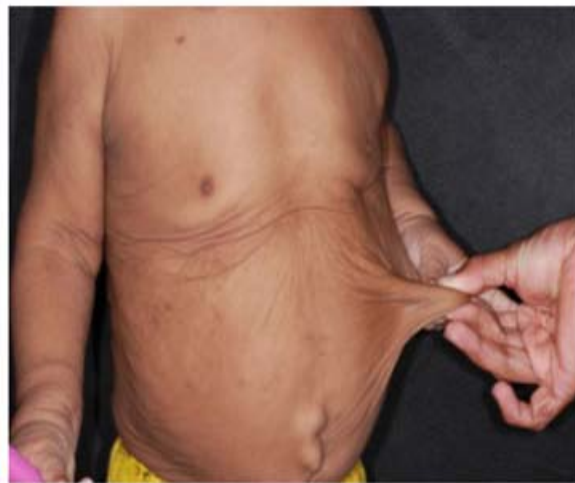
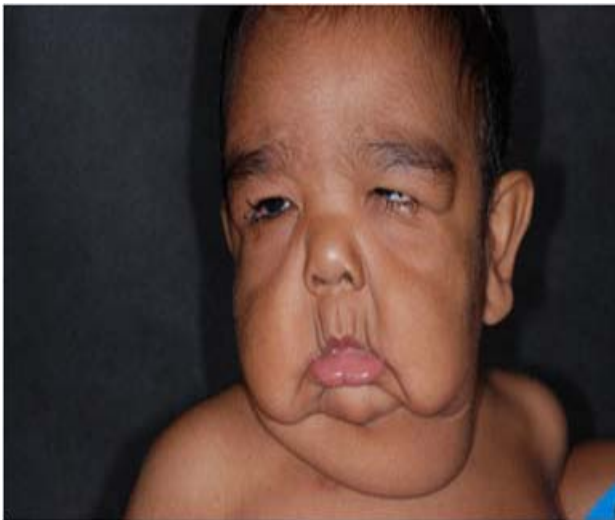
livedo reticular, síndrome dos anticorpos anti-fosfolípidos, esclerodermia sistêmica

Resposta

Pergunta: 17

A morte precoce de pacientes portadores desta síndrome é causada por:



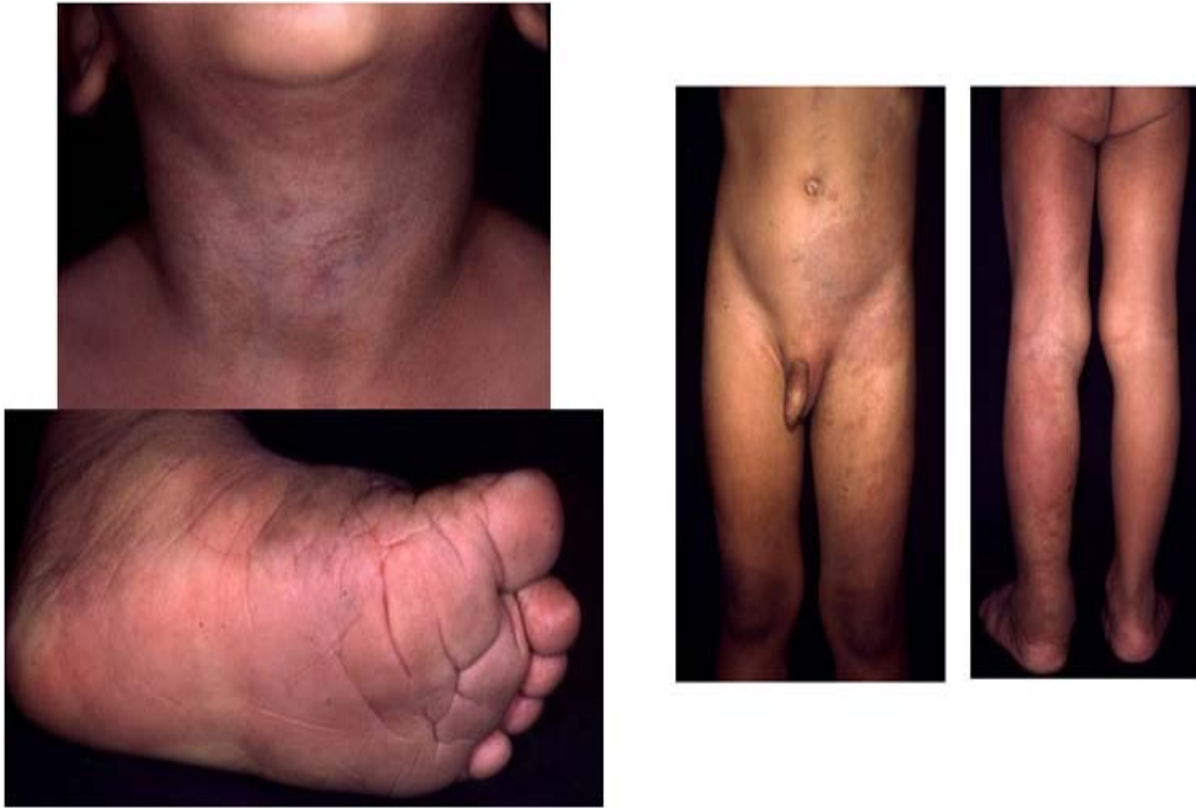Cor pulmonale

Resposta

Pergunta: 18

Esse paciente, além das lesões congênitas representadas abaixo, apresenta nevo verrucoso linear e

lipomas no dorso. A biópsia da lesão cervical evidenciou hipoplasia dérmica e a da lesão do MIE uma malformação capilar. O diagnóstico correto é?

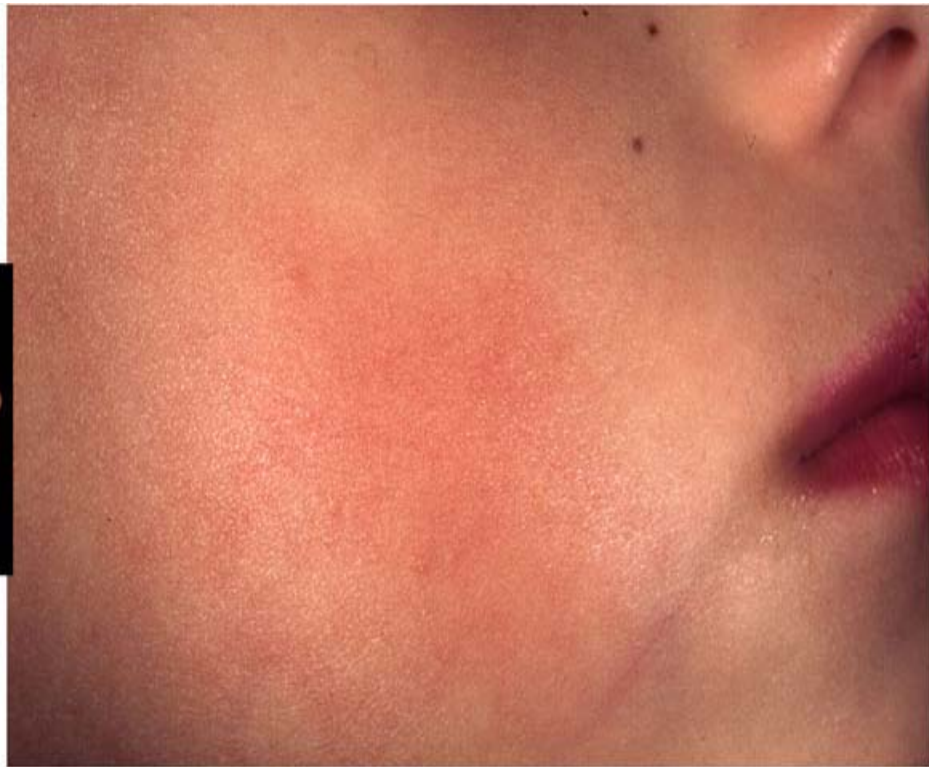
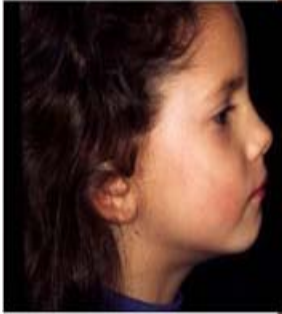
Síndrome de Proteus

Resposta

Pergunta: 19

Paciente, nascida de parto a fórceps, relata aparecimento de eritema em faixa e hiperidrose ao longo da região bucinadora. O quadro surge com estímulo mastigatório e desaparece espontaneamente após a interrupção do mesmo. O diagnóstico é?



Síndrome de Frey

Resposta

Síndrome aurículo-temporal

Resposta

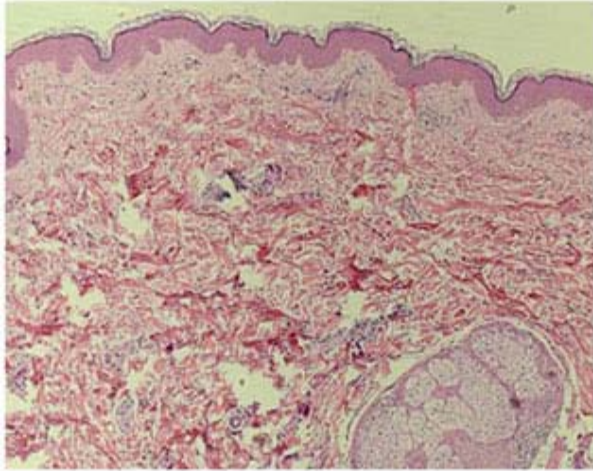
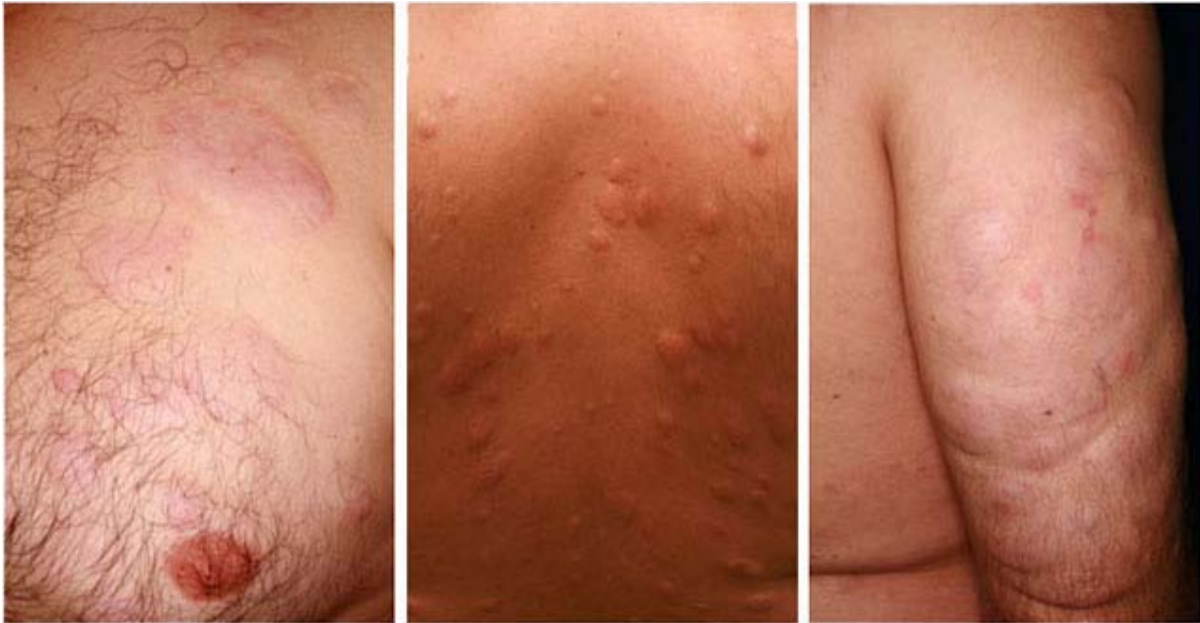Sudorese gustatória

Resposta

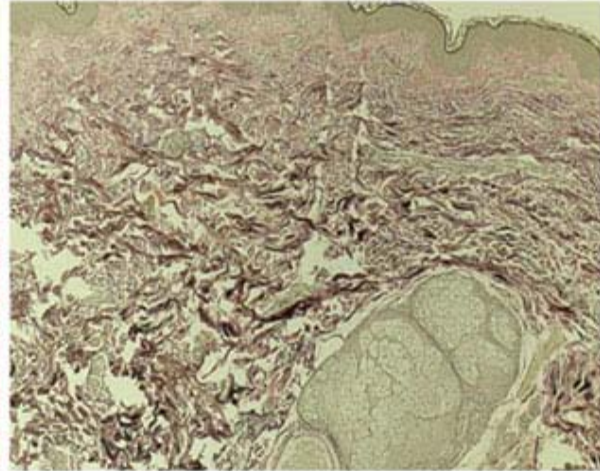
Pergunta: 20

Paciente, 34 anos, há 6 anos apresenta lesões fixas que vêm aumentando em número e tamanho. Ex-usuário de drogas ilícitas, em abstinência há 8 meses. Nega co-morbidades ou contato com hanseníase e medicamentos. Exames complementares: Anti-HCV (+), Anti-HIV (-), FAN pontilhado 1/100, VDRL (-). (segue exame anátomo-patológico).

A associação clínico-patológica permite o diagnóstico de?



H&E, 50x

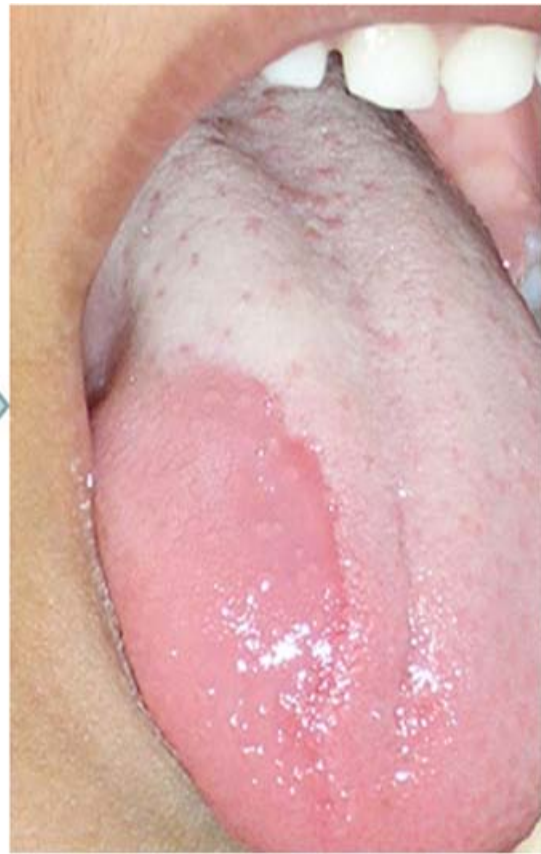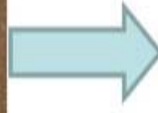

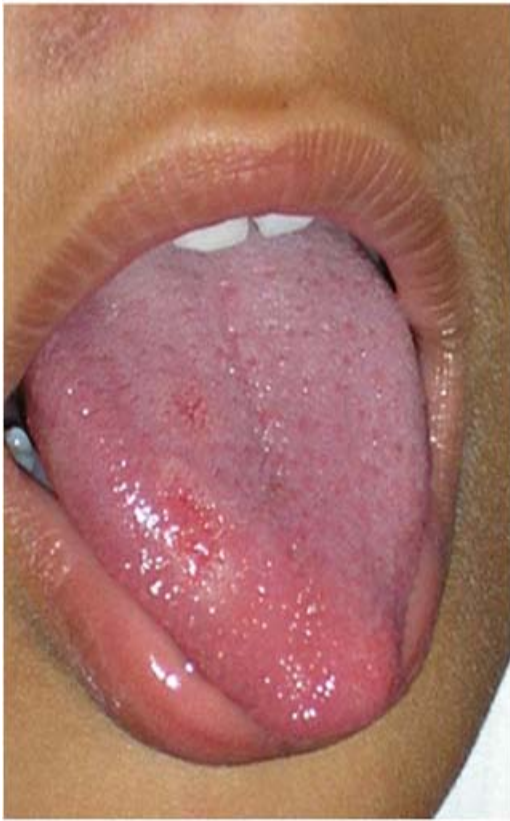
VVG, 50x

Anetodermia

Resposta

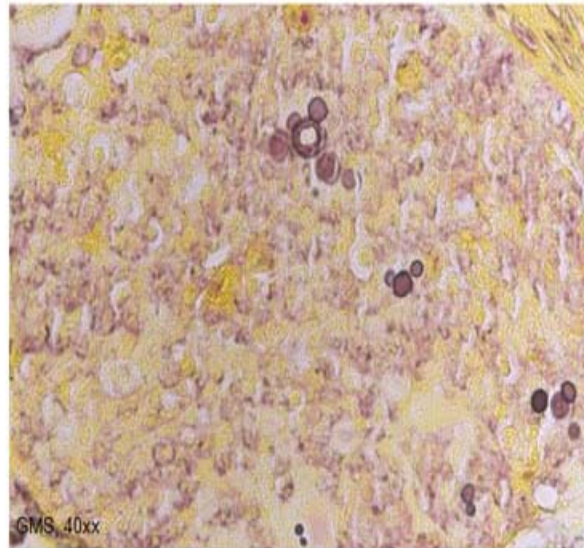
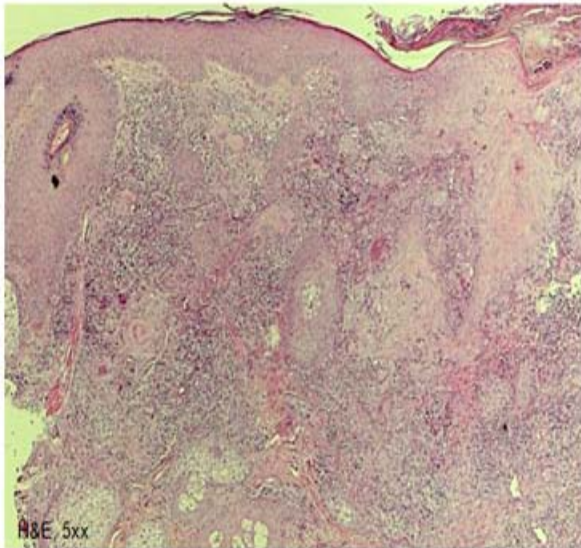
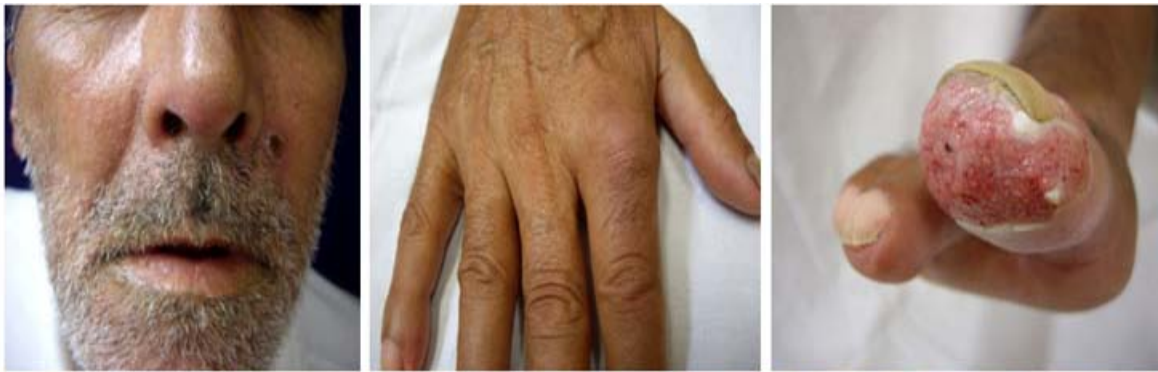Pergunta: 21
O Diagnóstico é?



Língua geográfica
Glossite migratória

Resposta
Resposta

Pergunta: 22
O Diagnóstico é?

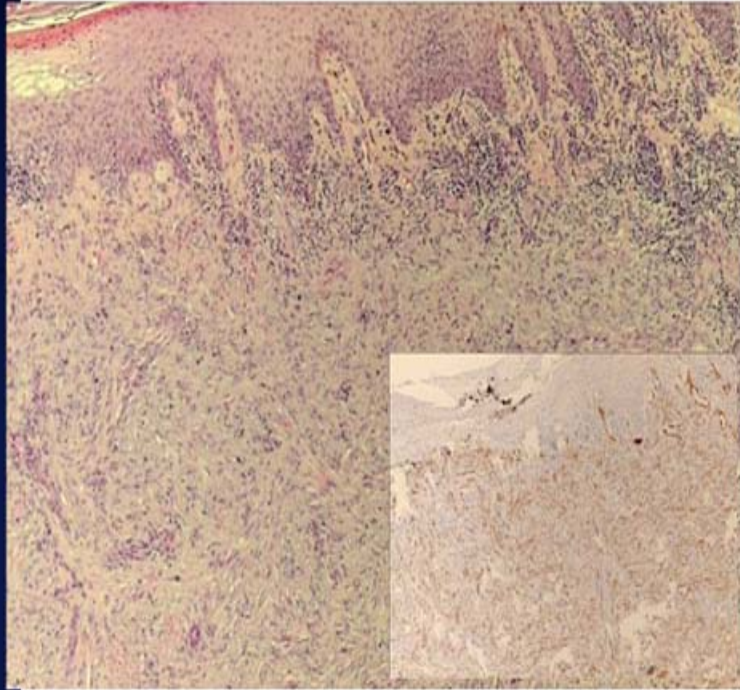
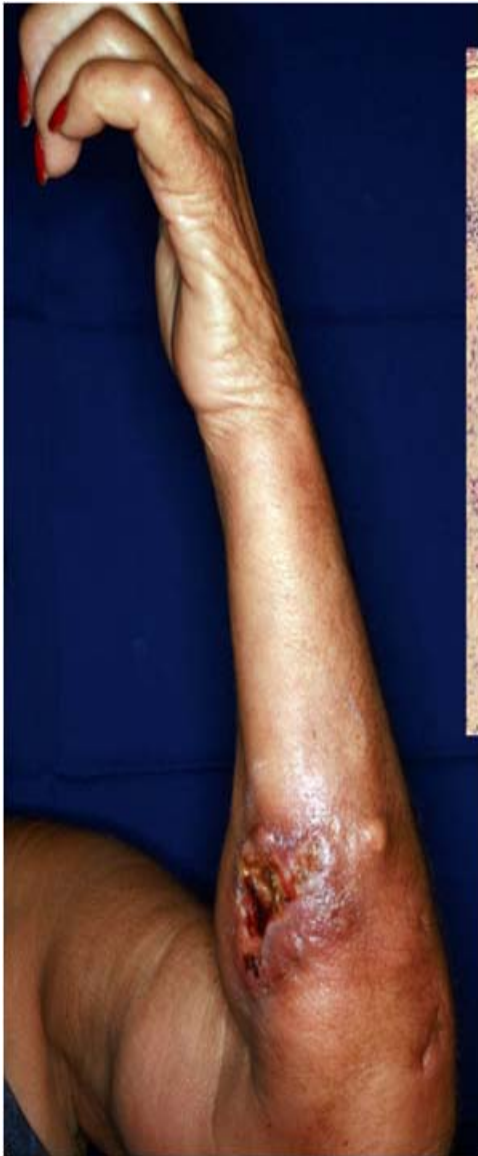

Paracoccidioidomicose

Resposta

Pergunta: 23

Considerando as figuras clínicas, histopatológicas e a positividade do exame imuno-histoquímico para actina do músculo liso, o diagnóstico é?

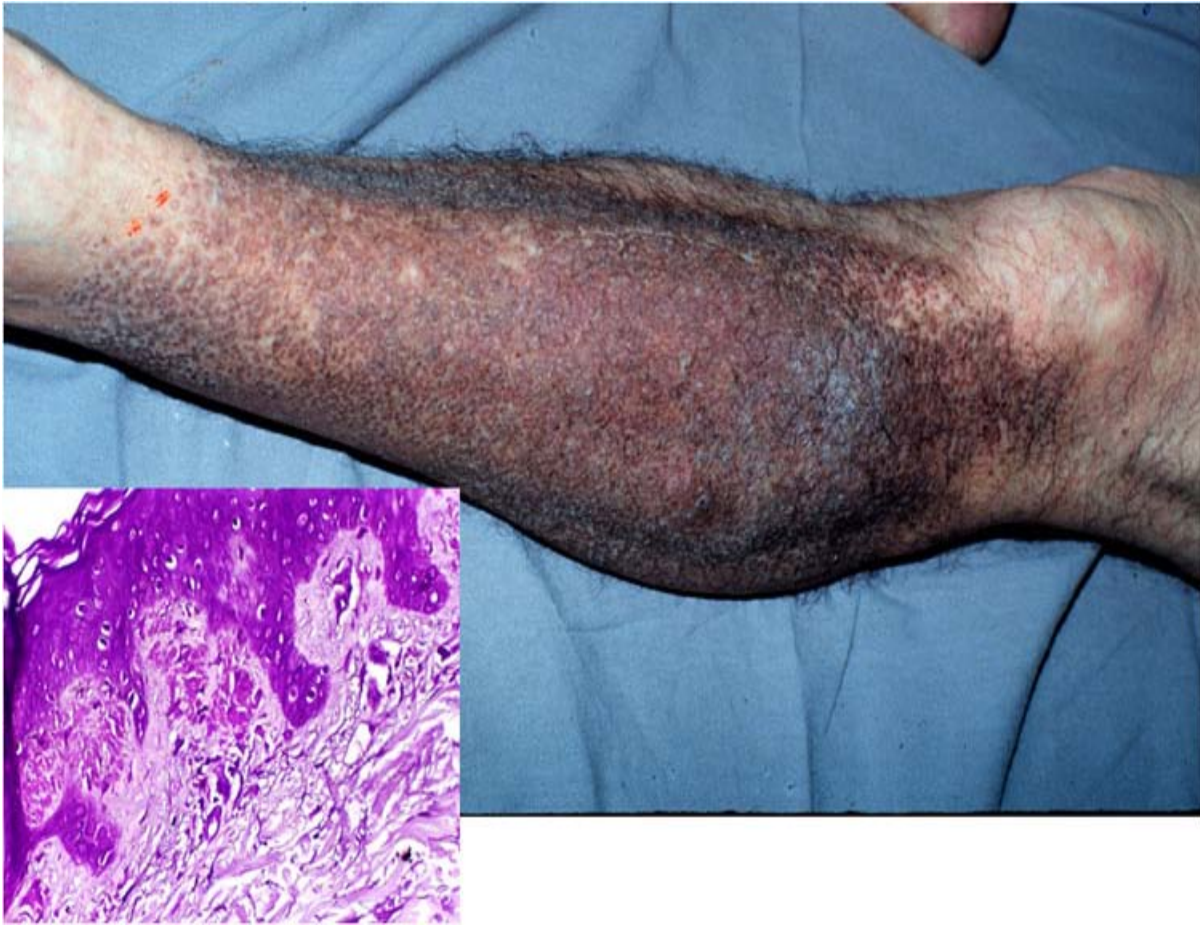


Leiomiiossarcoma

Resposta

Pergunta: 24

O quadro clínico e o exame histopatológico permitem o diagnóstico de



Líquen amiloidótico

Resposta

Amiloidose cutânea

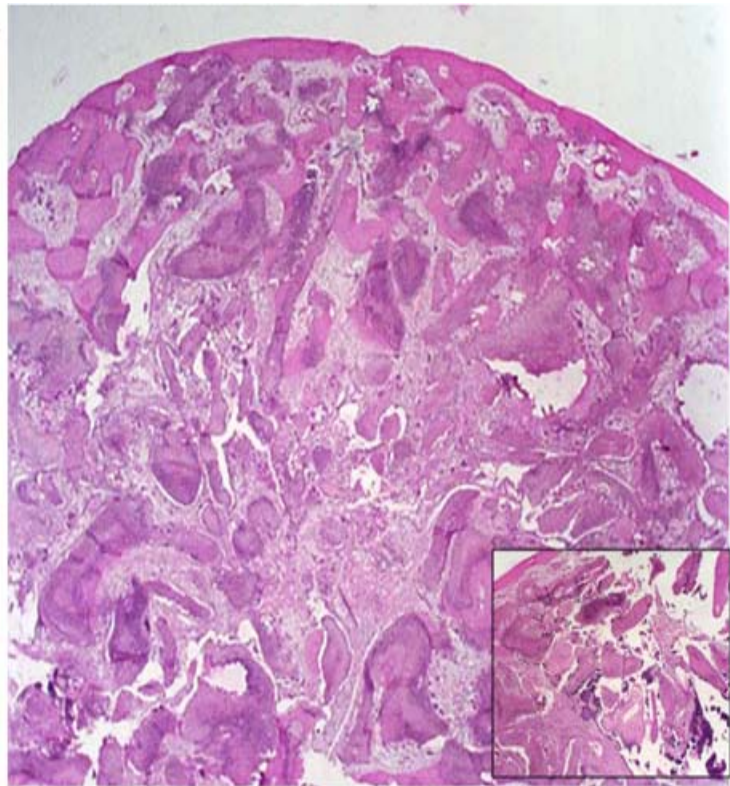
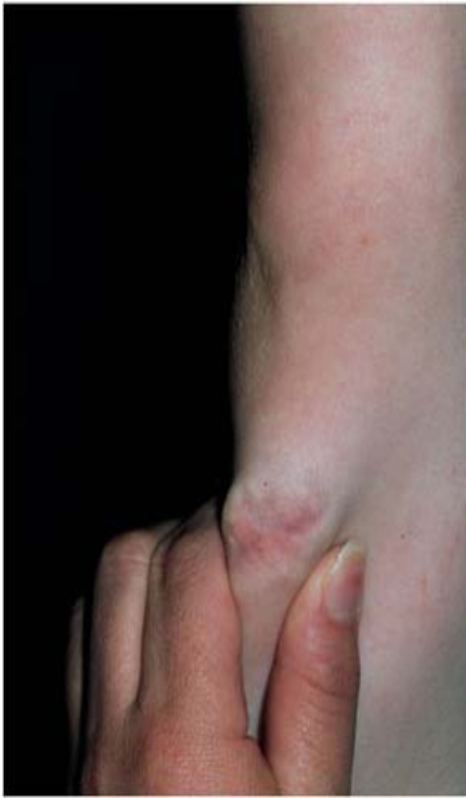Resposta

Amiloidose liquenóide

Resposta

Pergunta: 25

Paciente feminina, 18 anos, apresenta há cerca de 6 meses lesão nodular de consistência pétreo no braço esquerdo. O exame histopatológico da lesão está demonstrado ao lado. O diagnóstico é?



Pilomatrixoma

Resposta

Pilomatrixoma

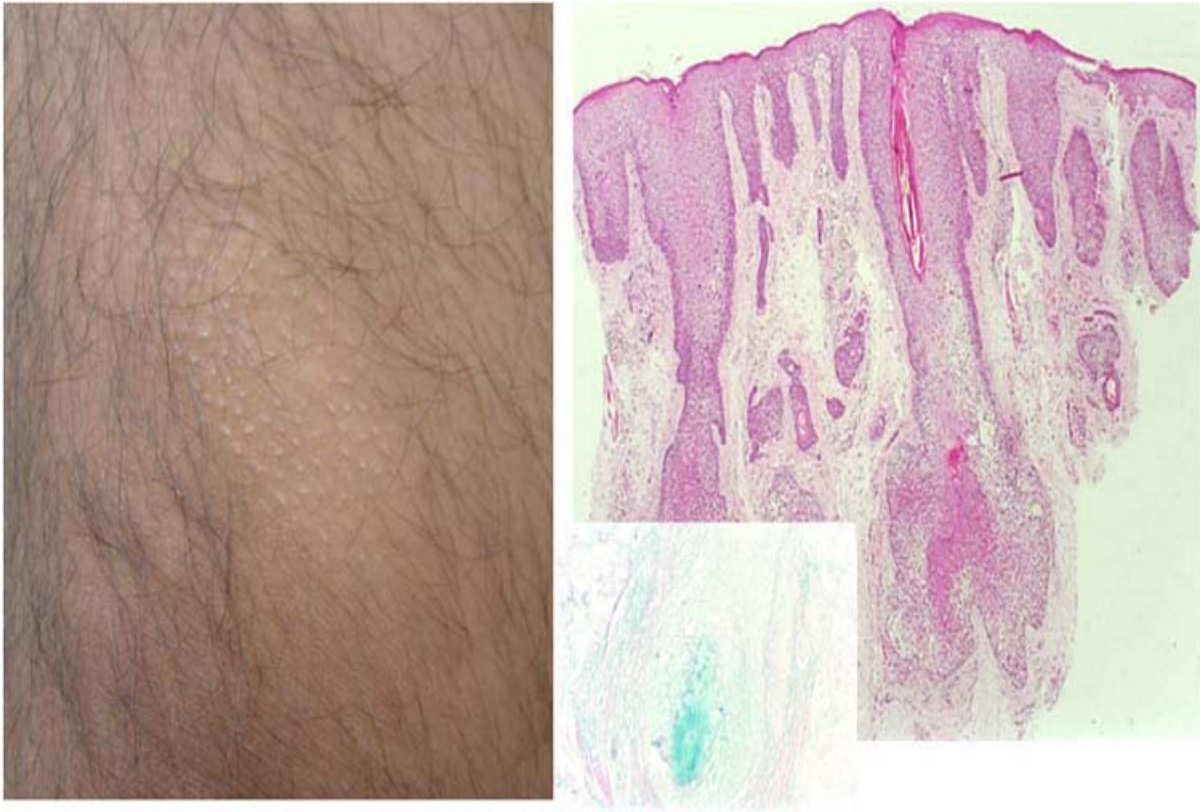Resposta

Epitelioma Calcificado de Malherbe

Resposta

Pergunta: 26

A lesão clínica e respectivo exame histopatológico permitem o diagnóstico de

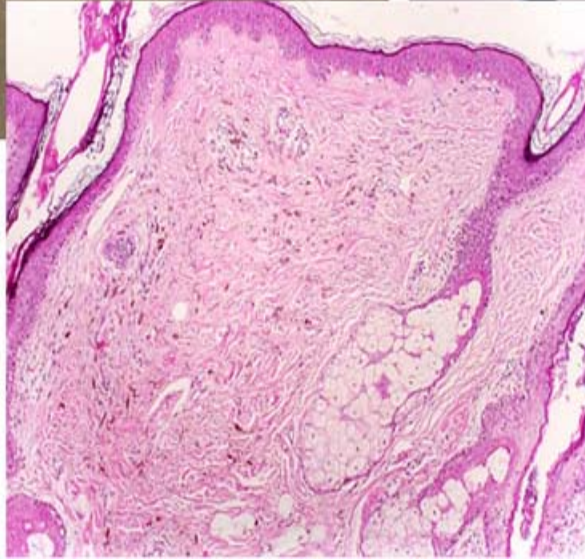
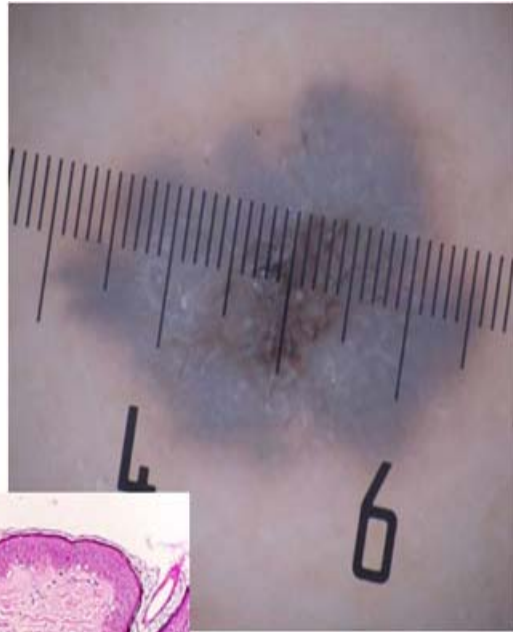
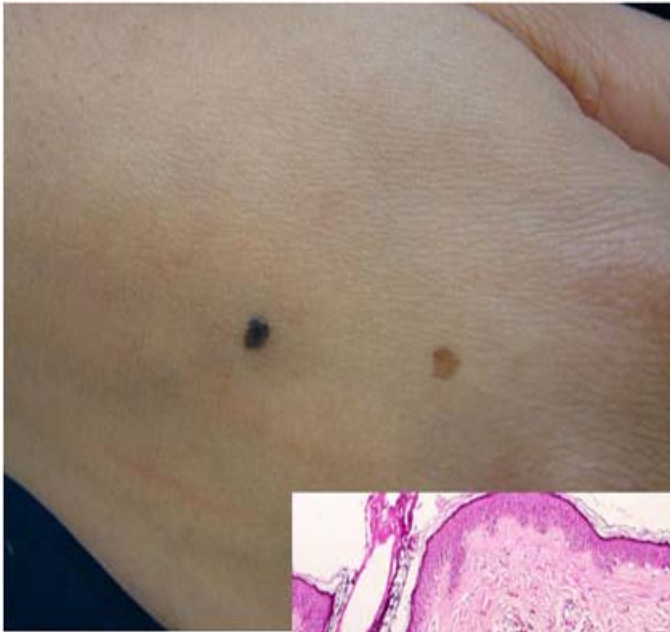

Mucinose folicular
Alopecia mucinosa

Resposta
Resposta

Pergunta: 27

O exame clínico, dermatoscópico e patológico fazem o diagnóstico de



Nevo azul

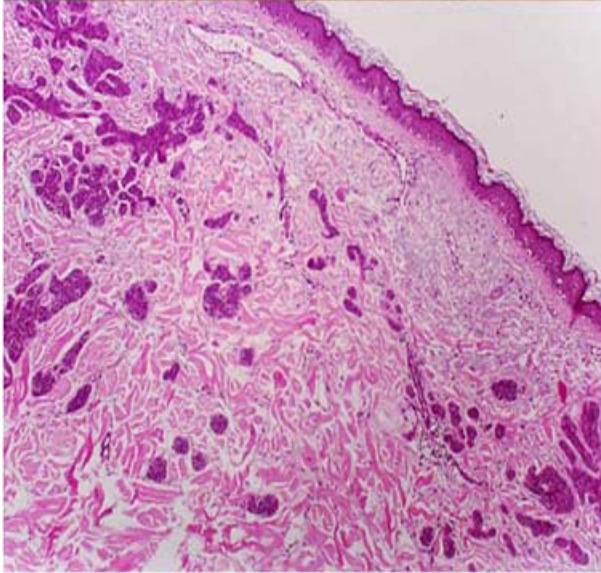
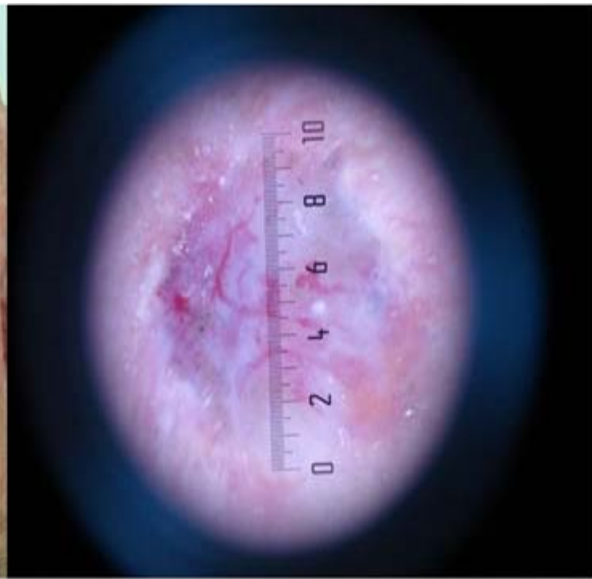
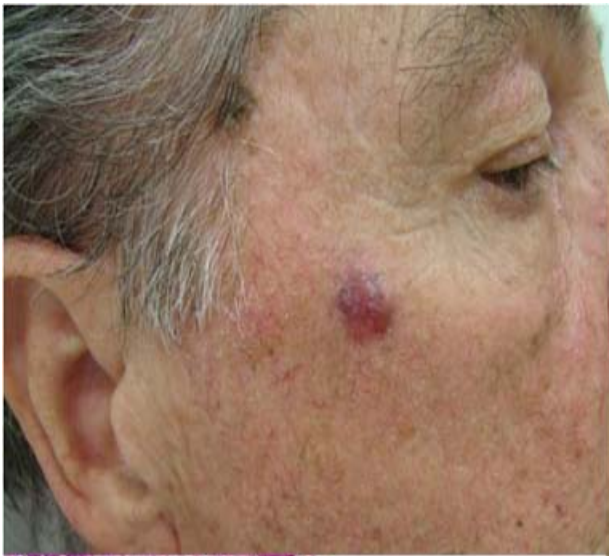Nevo de Tiesche-Jadashon

Resposta

Resposta

Pergunta: 28

Baseado nos exames clínico, dermatoscópico e histológico o diagnóstico é?

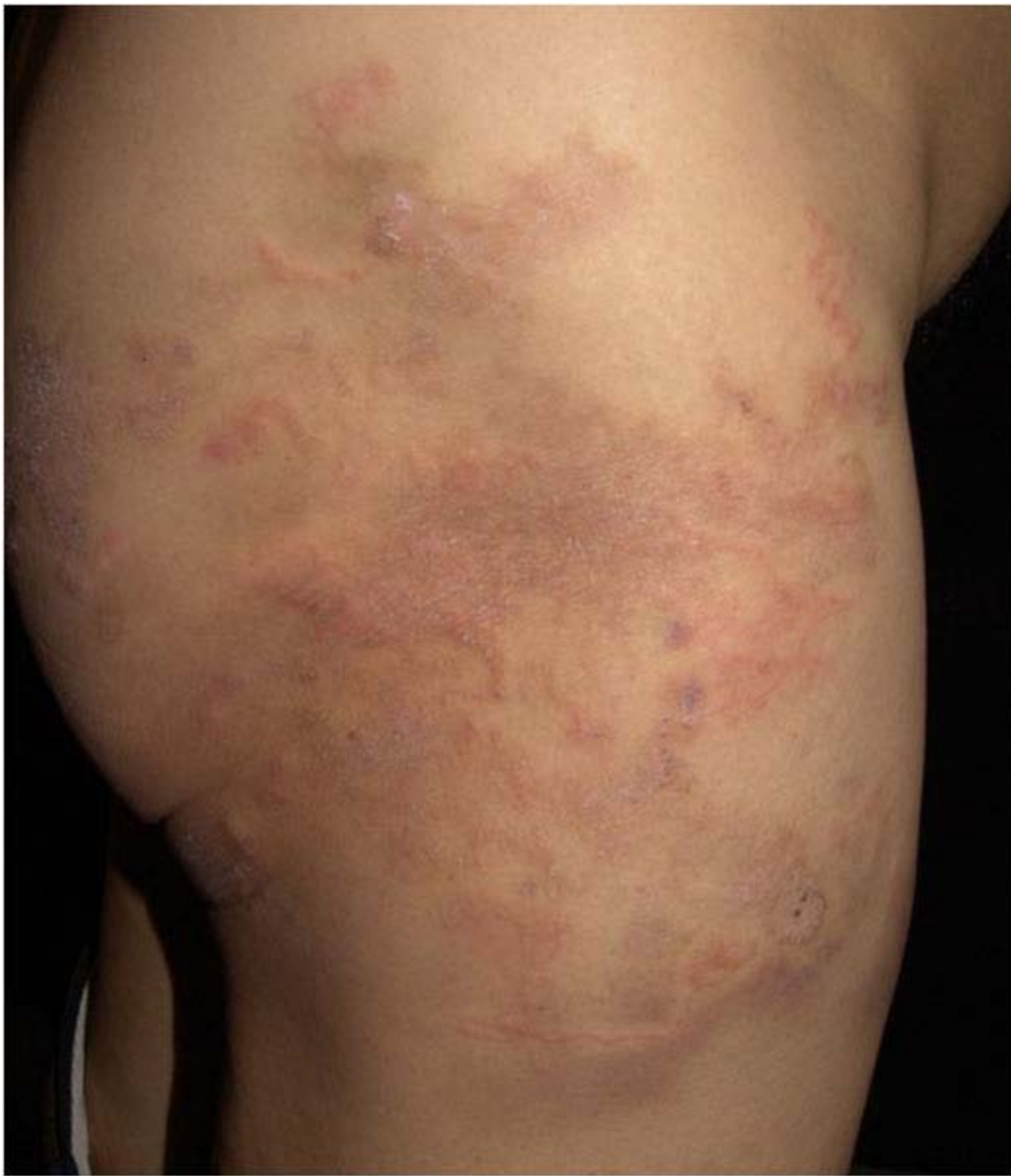

Carcinoma basocelular
Epitelioma basocelular

Resposta
Resposta

Pergunta: 29

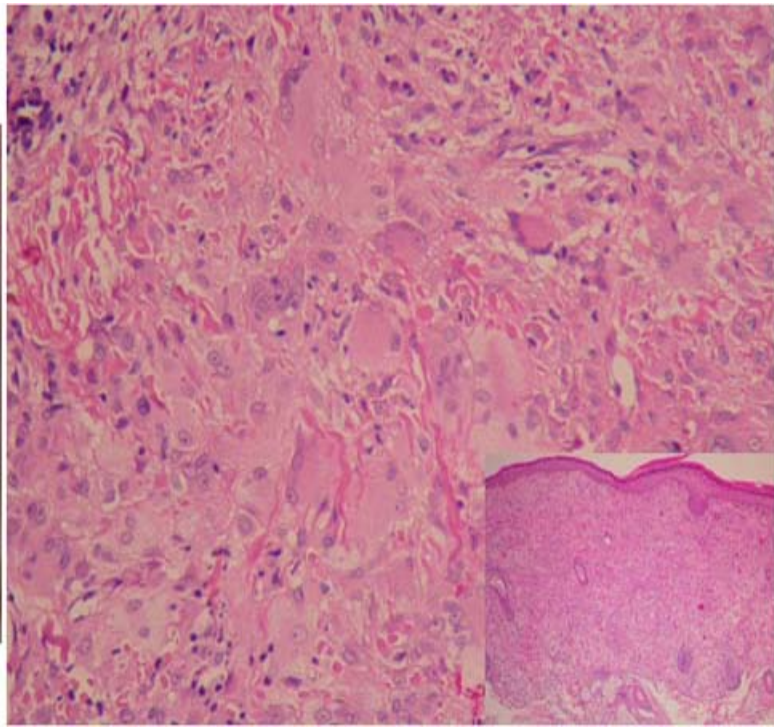
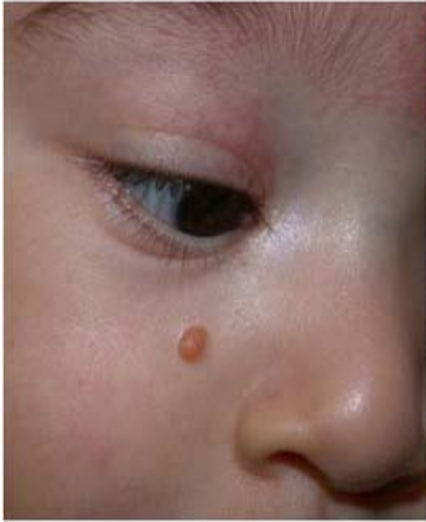O exame dermatológico das lesões permite o diagnóstico de



Larva migrans

Resposta

Pergunta: 30
A correlação clínico patológica permite o diagnóstico de



Nevoxantoendotelioma
Xantogranuloma juvenil

Resposta
Resposta