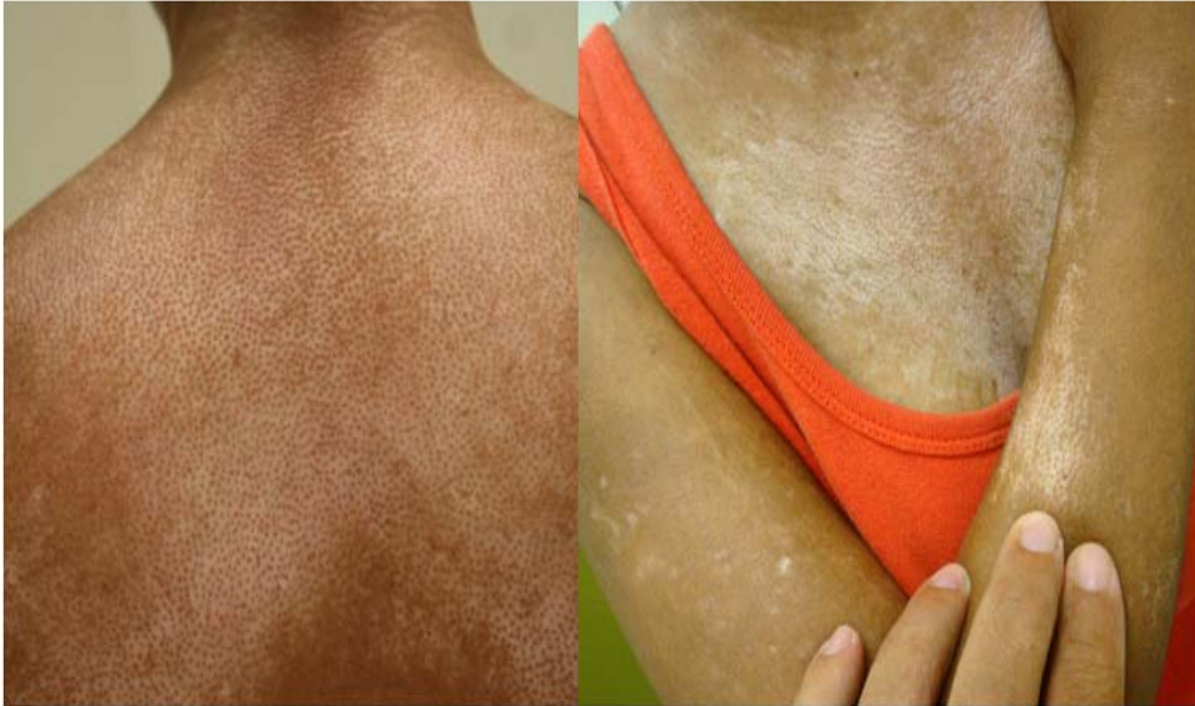

**Pergunta: 1**

Mulher, 19 anos tem a manifestação dermatológica acompanhada de disfagia e telangiectasias faciais. Qual o diagnóstico e elemento do laudo abaixo, trazido pela doente, representa a clínica mostrada .....

LAUDO HISTOLÓGICO - Observa-se fibrose dérmica, com teleangiectasia subepidérmica. A fibrose atinge até a derme reticular profunda. Dermatite crônica inespecífica muito leve, perivascular superficial, com raros eosinófilos e depósito de pigmento pardo dérmico (incontinência pigmentar). A epiderme exibe ceratinócitos apoptóticos esparsos, hiperqueratose lamelar e, ainda, número de melanócitos compatível com a normalidade.

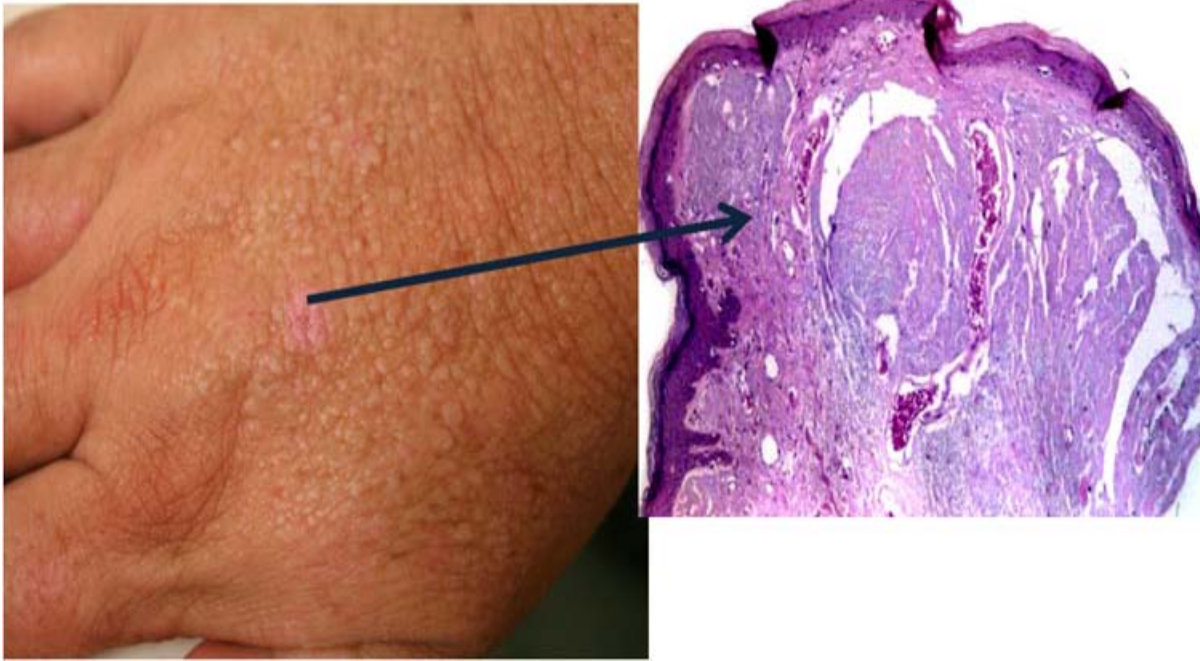

Esclerodermia sistêmica e fibrose dérmica

Resposta

**Pergunta: 2**

A correlação clínico-patológica permite estabelecer o diagnóstico .....



Pseudo-mélano colóide

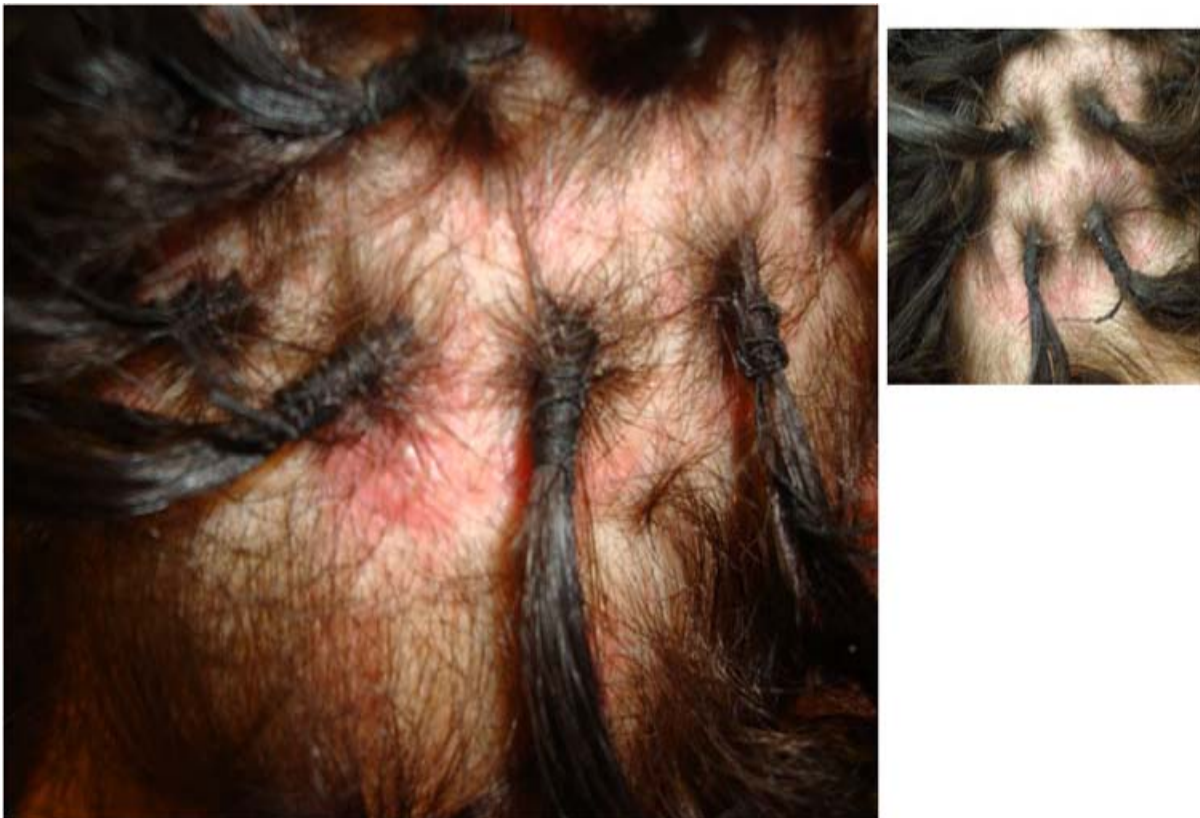Resposta

Mélano colóide

Resposta

**Pergunta: 3**

Enfermeira de 41 anos relata prurido intenso no couro cabeludo que surgiu dois dias após fazer aplicação para aumentar o volume dos cabelos. Observando a foto clínica, o diagnóstico mais provável é .....

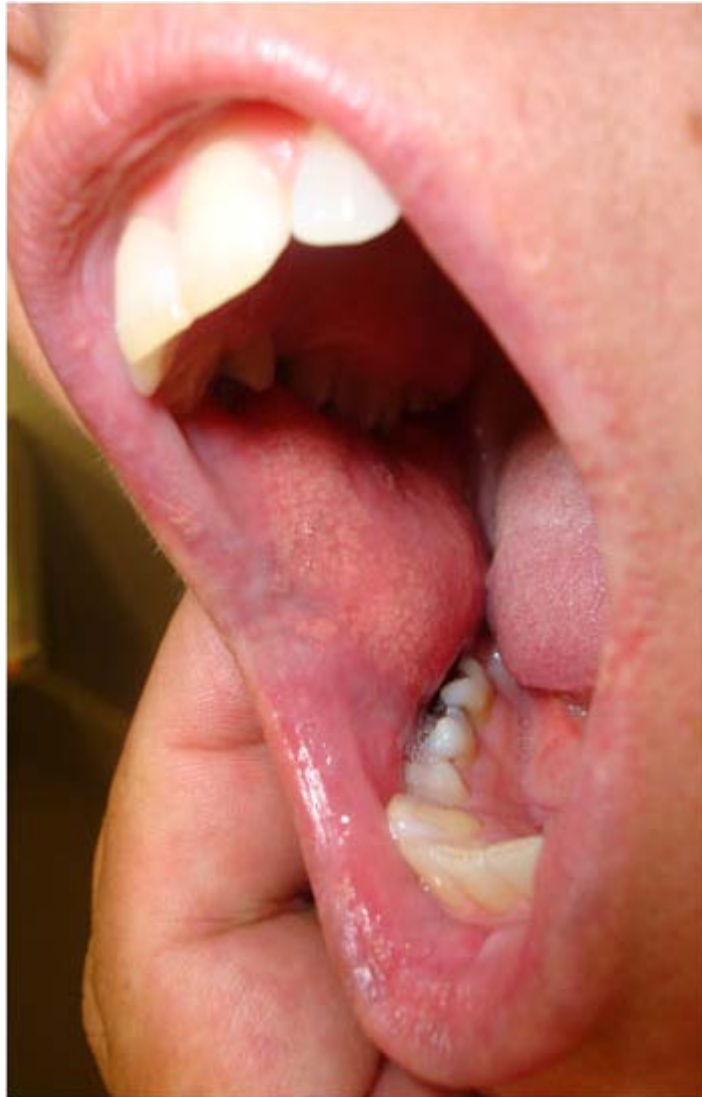

Dermatite de contato alérgica

Resposta

**Pergunta: 4**

Mulher de 29 anos descobriu que seu marido tinha um relacionamento extra-conjugal. Temendo adquirir alguma doença, fez auto-exame constatando as lesões mostradas na mucosa jugal. A conduta correta é:

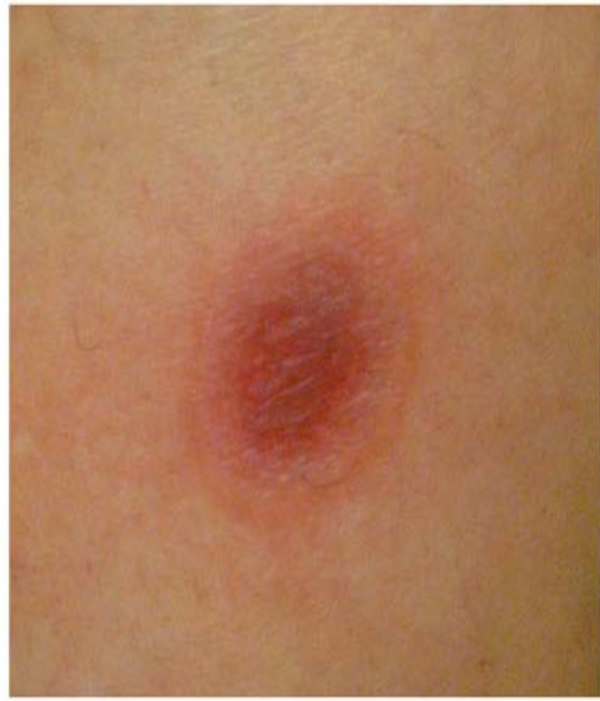
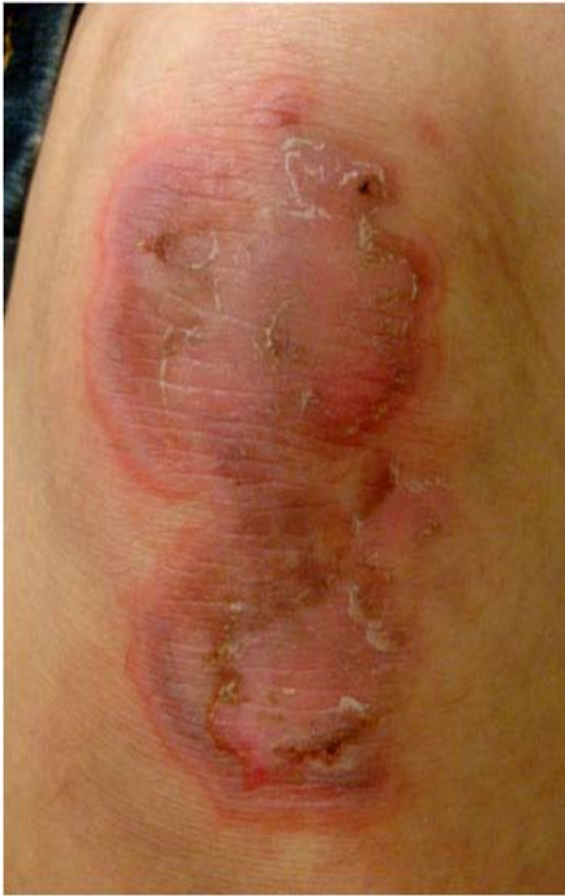
explicar que ela tem grânulos de Fordyce

Resposta

**Pergunta: 5**

Mulher de 29 anos tem as lesões mostradas nos joelhos, pernas e cotovelos, que se acompanham de "aftas". As lesões são recidivantes, quase sempre nas mesmas áreas. O diagnóstico é: .....



Eritema polimorfo

Resposta

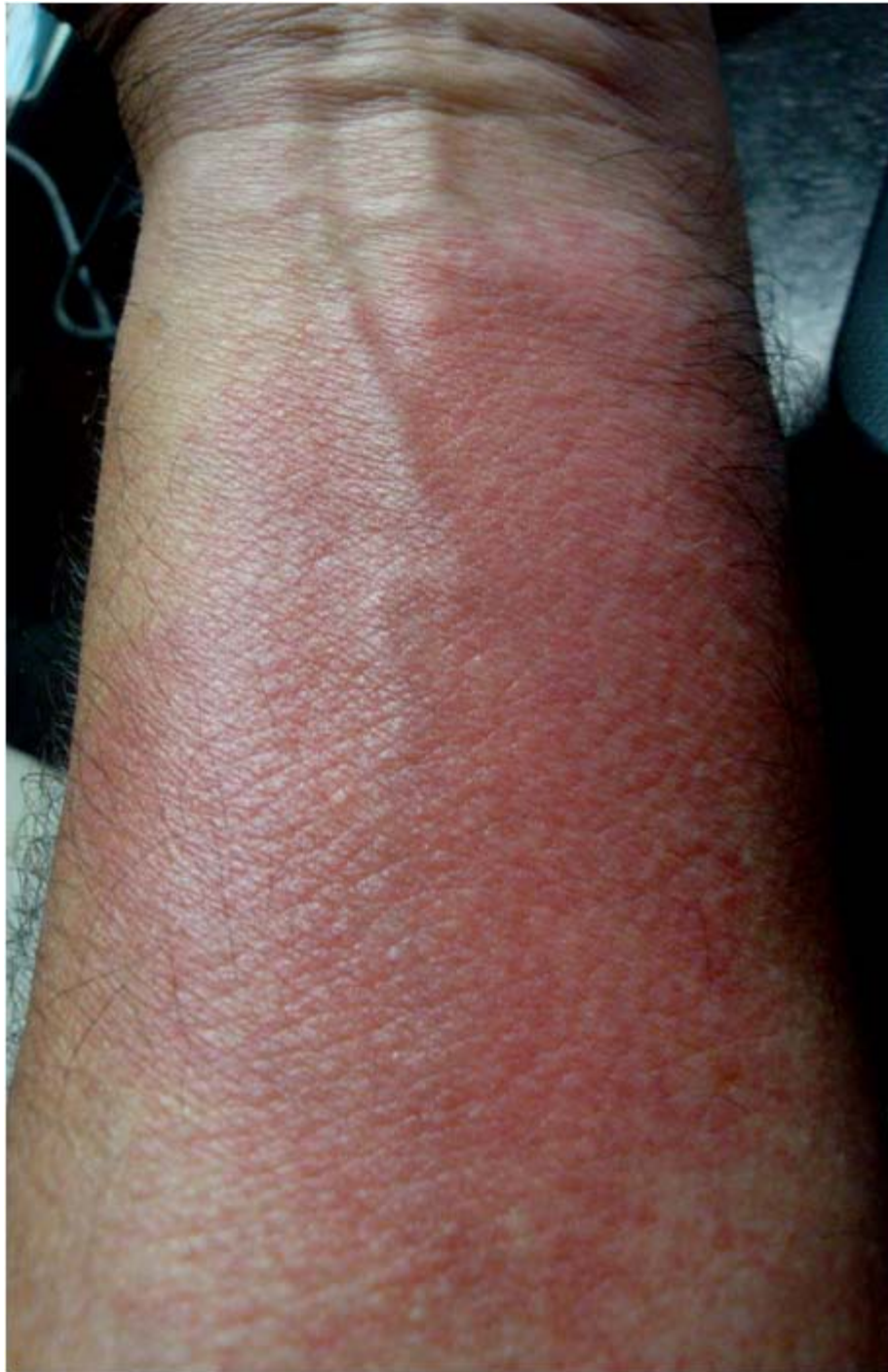Eritema multiforme

Resposta

**Pergunta: 6**

Dermatologista relata que imediatamente após transportar um vaso de flores sentiu queimação na superfície ventral do antebraço, surgindo eritema, pápulas edematosas e exsudação clara perceptível ao tato. A queimação e prurido eram muito intensos e só cederam com corticosteróide injetável. Doze horas após, houve “restitutio ad integrum”.

O diagnóstico é: .....



Dermatite venenata

Resposta

Dermatite de contato por irritante primário

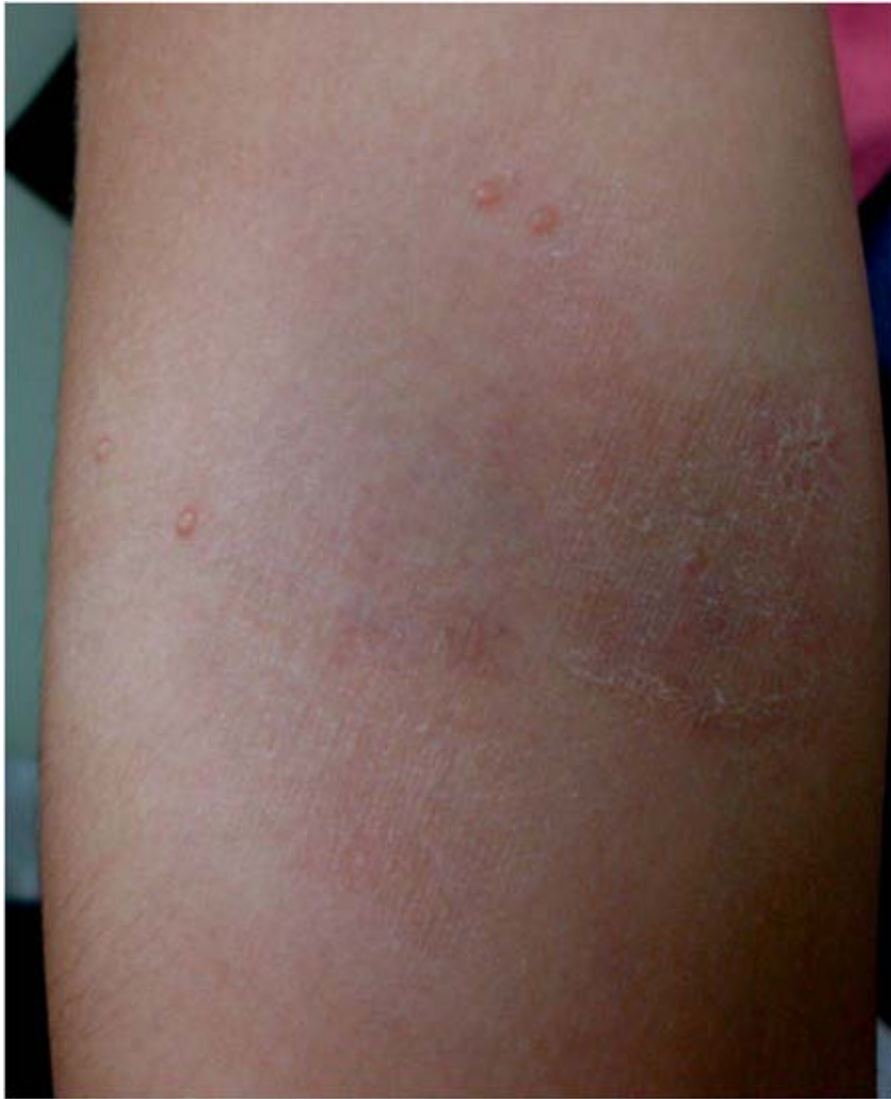Resposta

Eczema de contato por irritante primário

Resposta

**Pergunta: 7**

A figura permite fazer dois diagnósticos.



Molusco contagioso e dermatite atópica

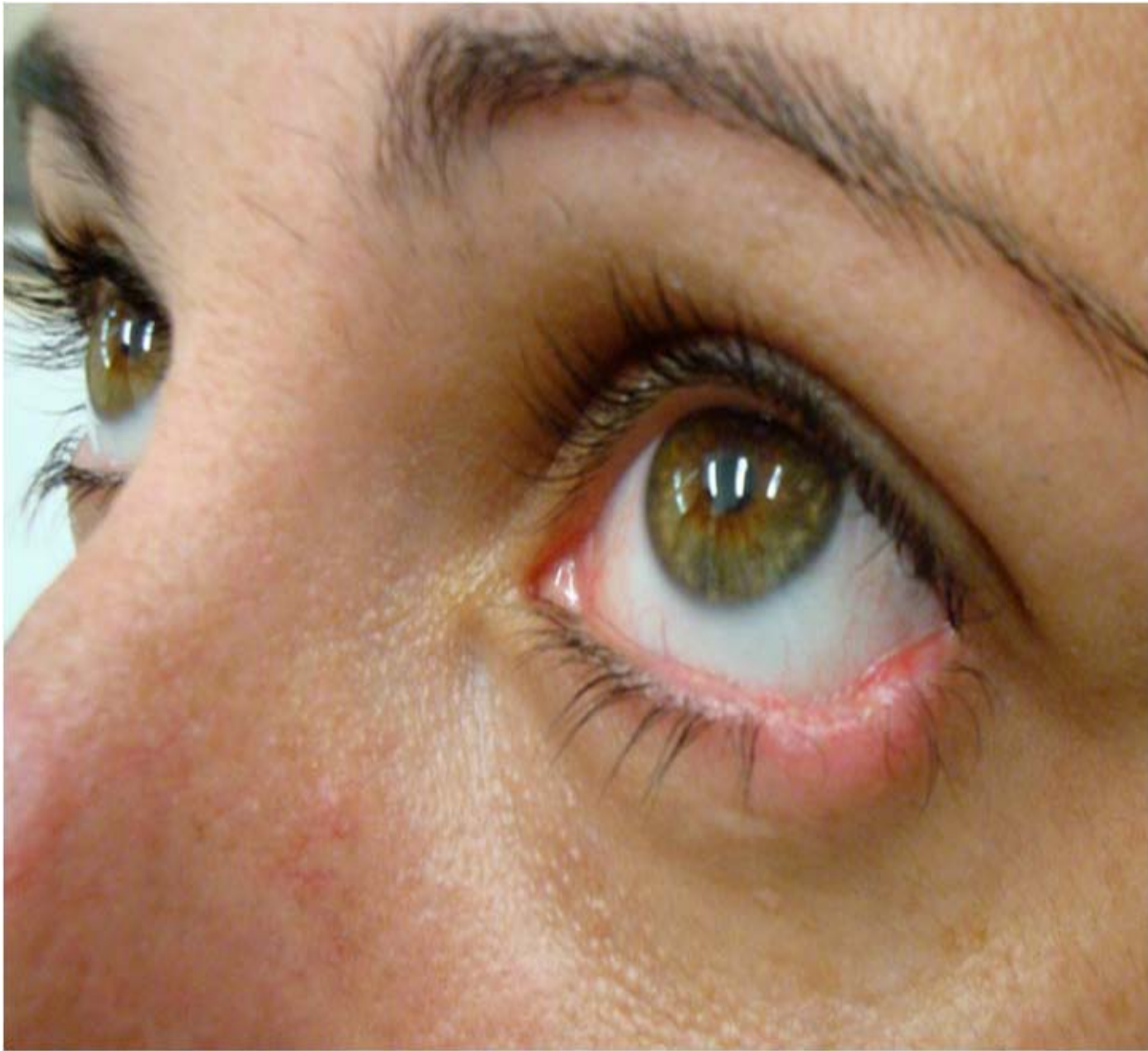
Resposta

Dermatite atópica e molusco contagioso

Resposta

**Pergunta: 8**

Mulher de 33 anos tem, há 9 meses, somente a manifestação mostrada na figura. Você conduz a sua investigação para qual diagnóstico principal? .....



Lúpus eritematoso crônico discóide

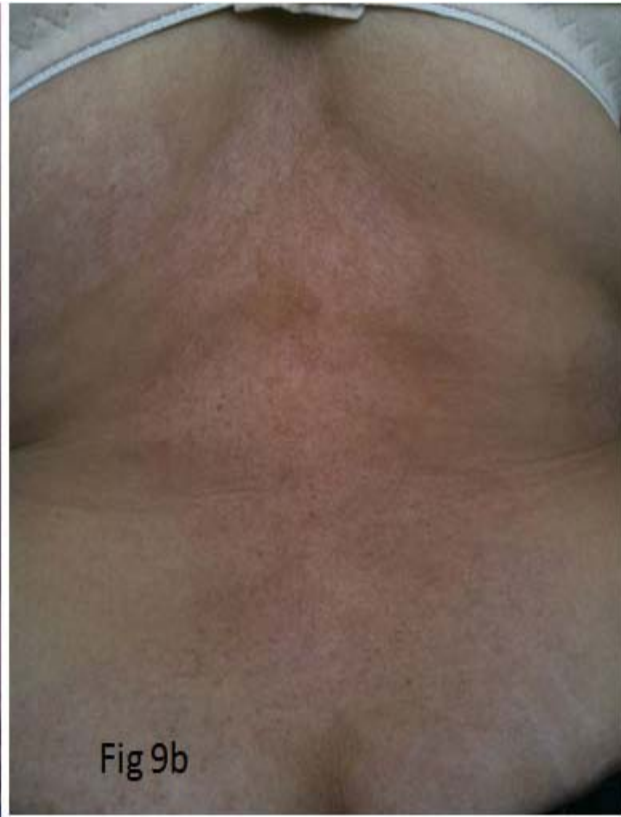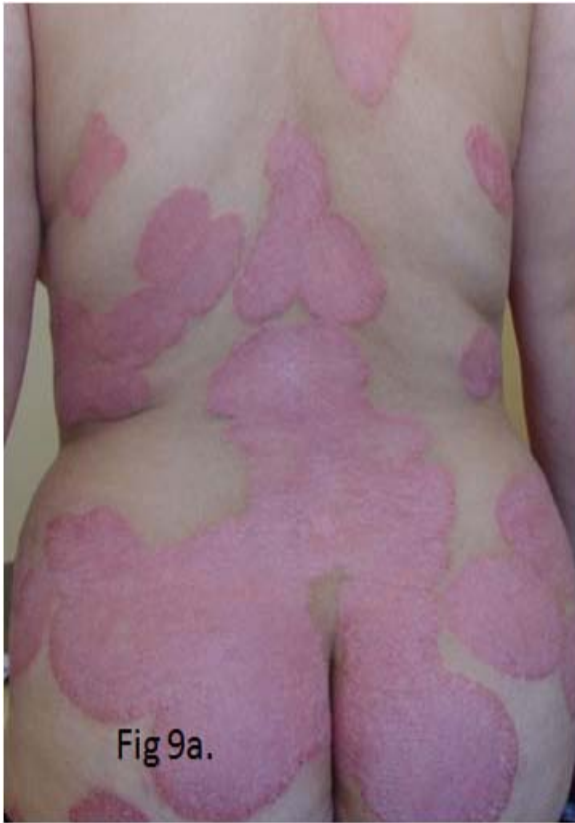Resposta

Lúpus eritematoso

Resposta

**Pergunta: 9**

Paciente 45 anos, hipertensa e dislipidêmica, apresenta o quadro da figura 9a há 5 meses. Submetida a tratamento específico, o resultado terapêutico após 8 semanas é apresentado na figura 9b. Assinale a alternativa correta em relação ao quadro apresentado:

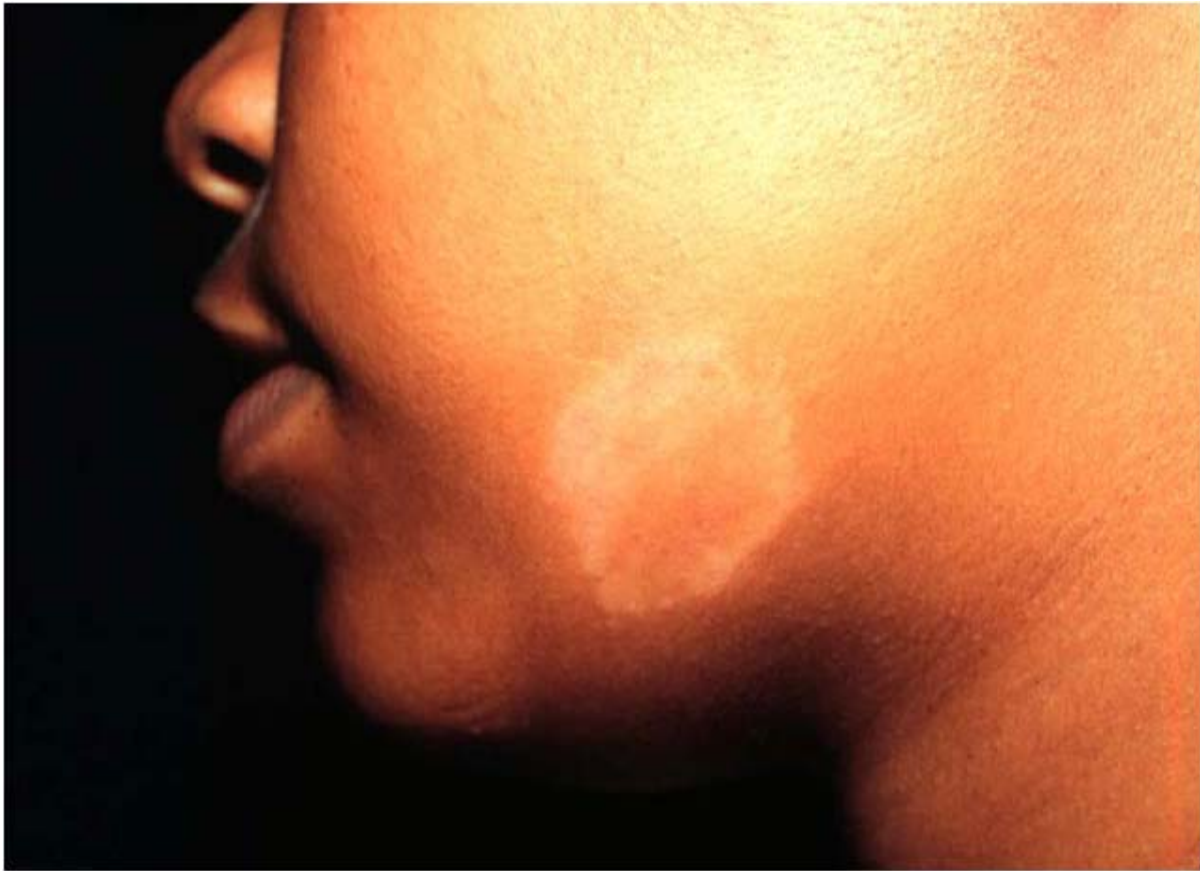

O resultado terapêutico apresentado só é possível com uso de Infliximabe

Resposta

**Pergunta: 10**

Paciente de 16 anos apresenta lesão única há 2 anos. O exame anatomopatológico revelou esboço de granuloma tuberculóide e pesquisa de BAAR negativa. O diagnóstico correto é .....



Hanseníase tuberculóide

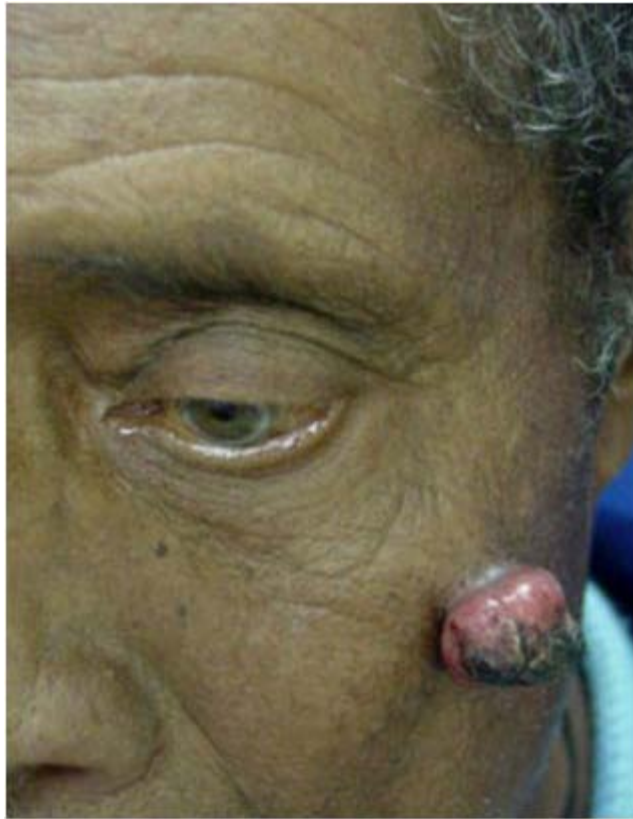Resposta

Hanseníase paucibacilar

Resposta

**Pergunta: 11**

Paciente masculino, 68 anos, tem a lesão da figura há 90 dias, com rápida evolução. Baseado nestas informações, assinale a resposta correta quanto ao possível diagnóstico e respectiva conduta para esse paciente:

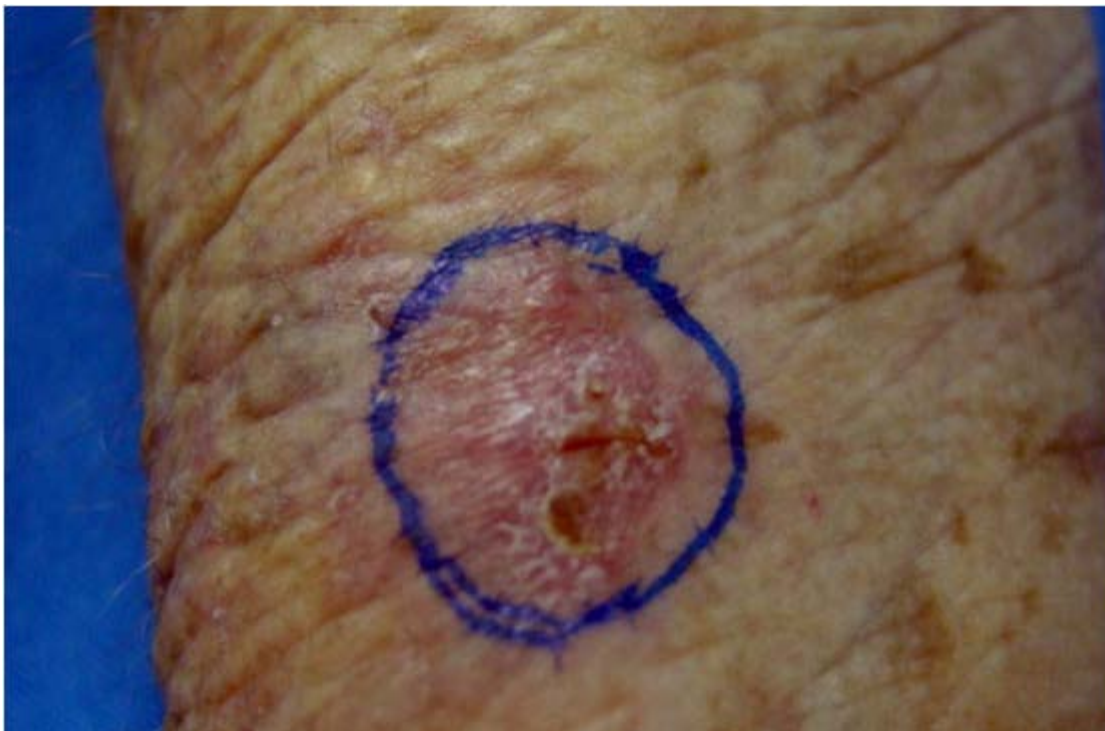


queratoacantoma / exérese e sutura

Resposta

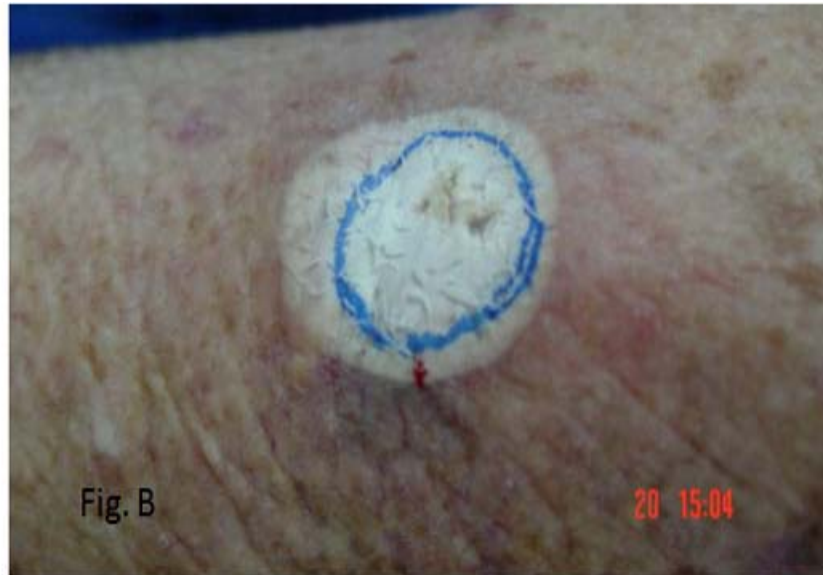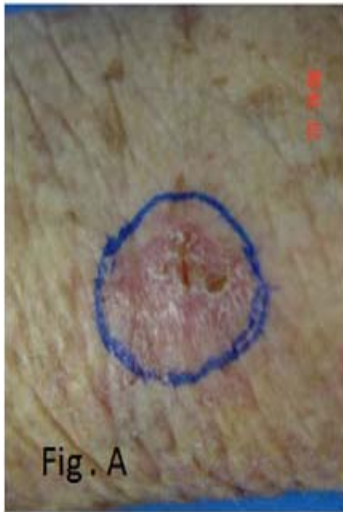**Pergunta: 12**

A figura apresentada refere-se a um paciente de 72 anos, que além da lesão demarcada, apresenta outras lesões. Assinale a alternativa que contempla os diagnósticos observados na figura.



**Pergunta: 13**

Em relação ao método terapêutico demonstrado na figura B para o tratamento da lesão da figura A, assinale a alternativa correta:

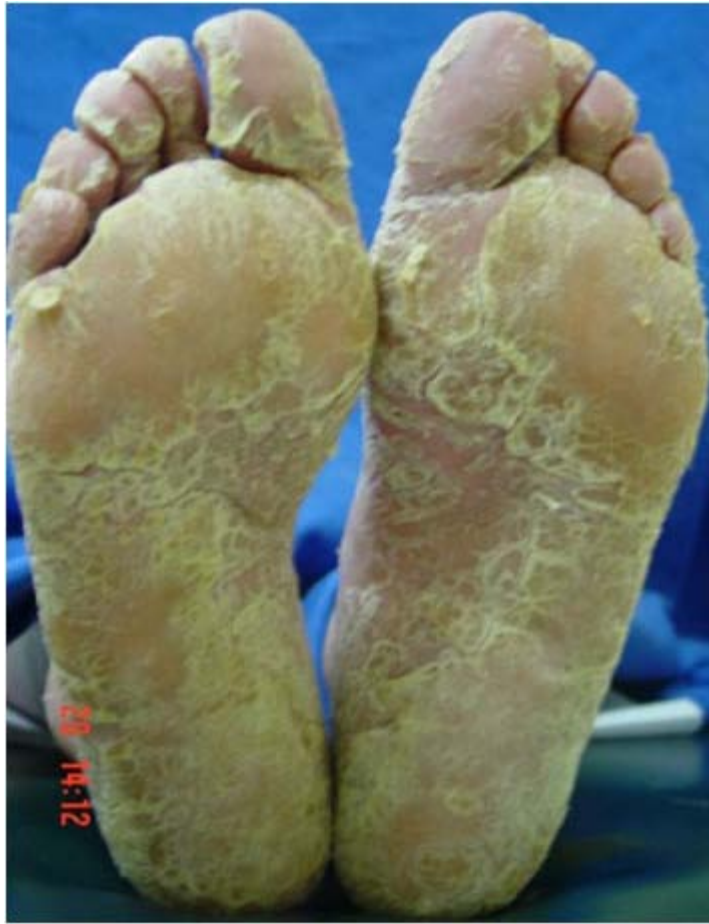

A crioterapia com nitrogênio líquido foi aplicada com halo de congelamento adequado

Resposta

**Pergunta: 14**

Paciente feminina, 54 anos apresenta o quadro da figura há 8 meses. O exame clínico permite vários diagnósticos diferenciais EXCETO:

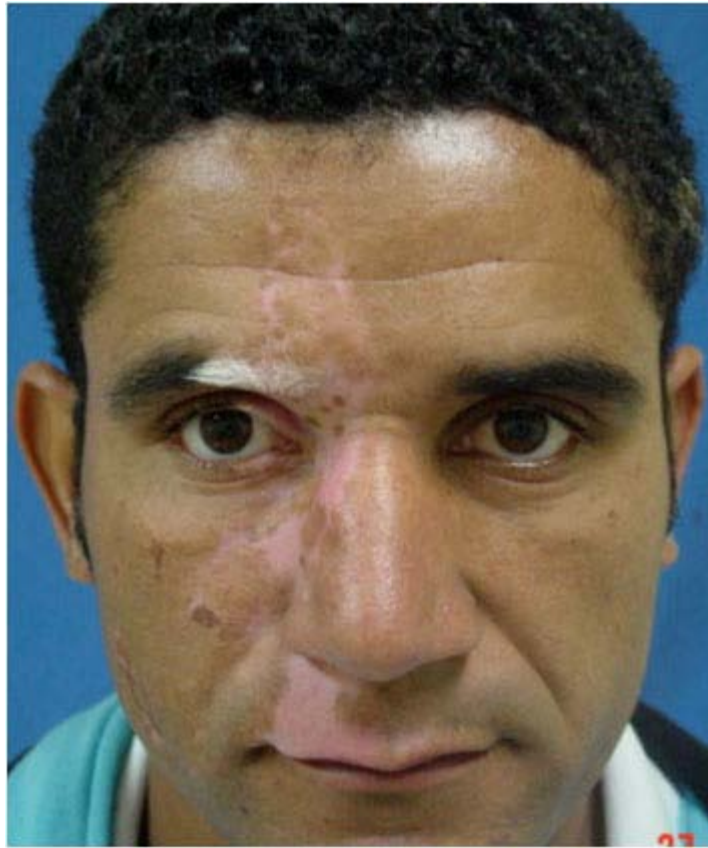


Epidermodisplasia verruciforme / gota

Resposta

**Pergunta: 15**

Paciente de 27 anos apresenta, há 2 anos, a lesão mostrada na figura. Refere início na região frontal com progressão lenta. Assinale a alternativa que mostra os distúrbios sistêmicos que podem se associar a esse diagnóstico.

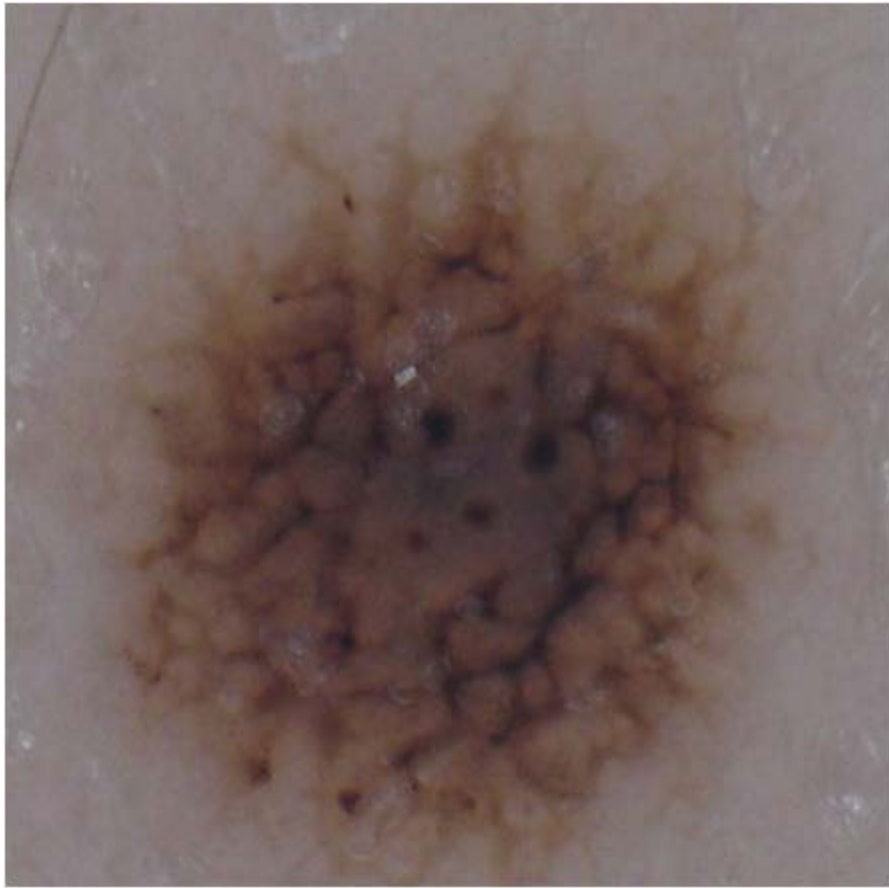


Diabetes melitos / hipertireoidismo

Resposta

**Pergunta: 16**

A imagem desta dermatoscopia representa:

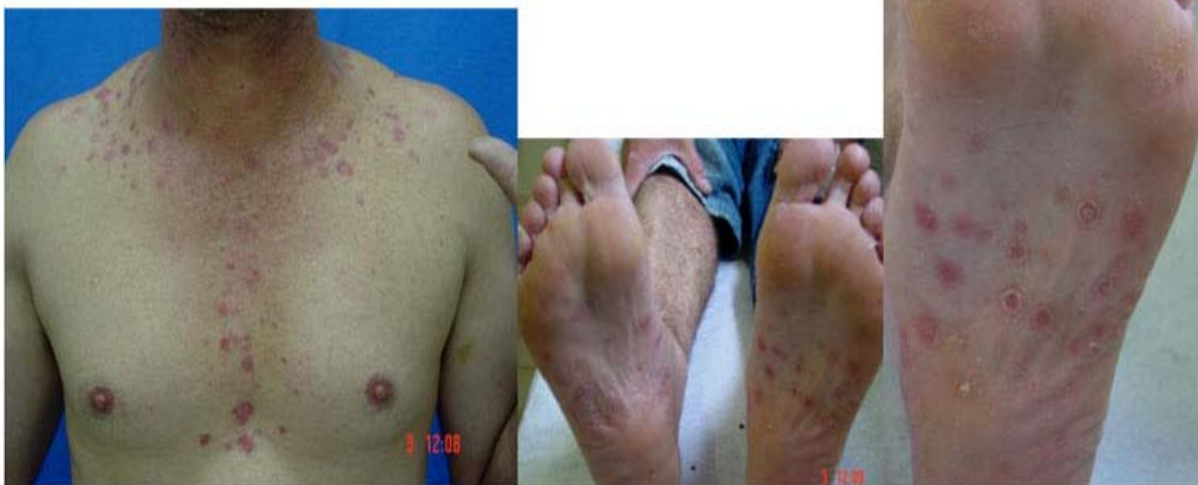

Nevo atípico

Resposta

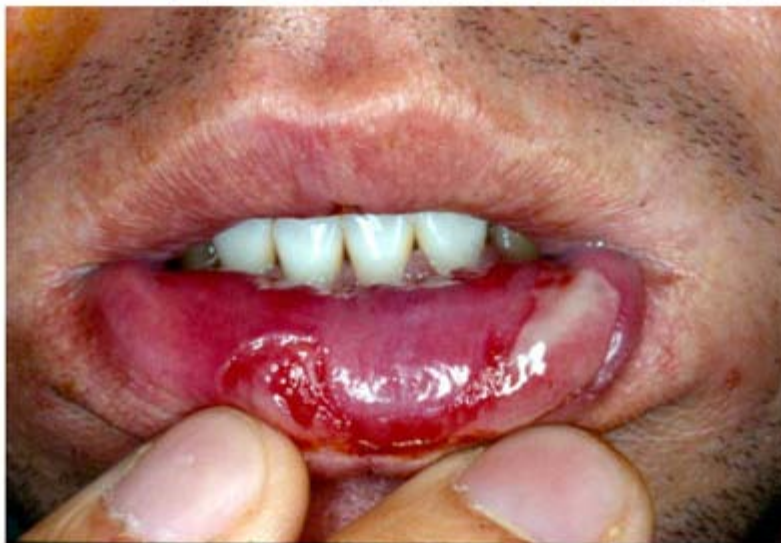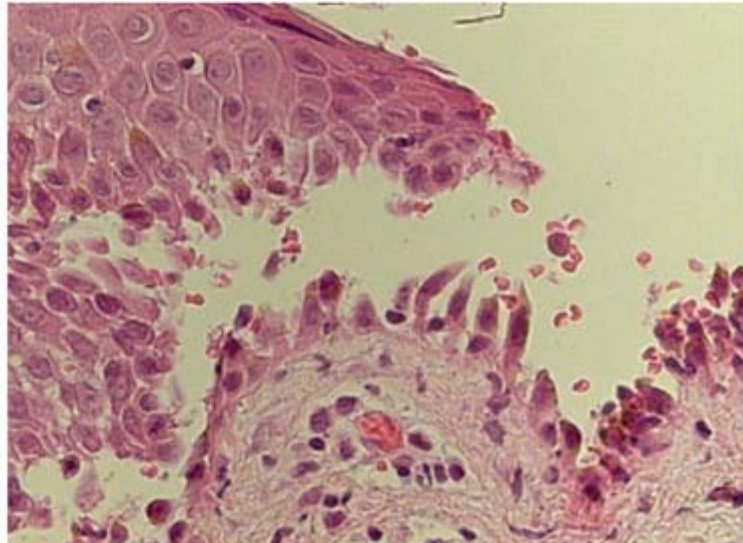
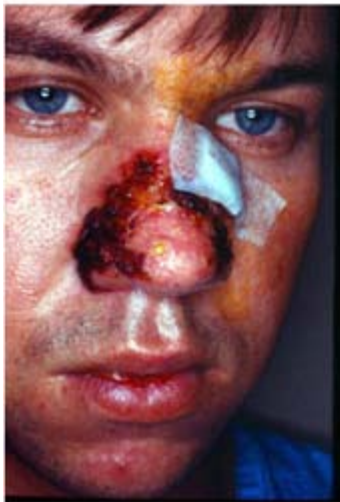**Pergunta: 17**

O que você espera encontrar no exame anatomopatológico das lesões apresentadas:



**Pergunta: 18**

O exame anatomopatológico (HE 40x) corresponde à biópsia da lesão da mucosa do paciente mostrado nas figuras. O seu diagnóstico é .....

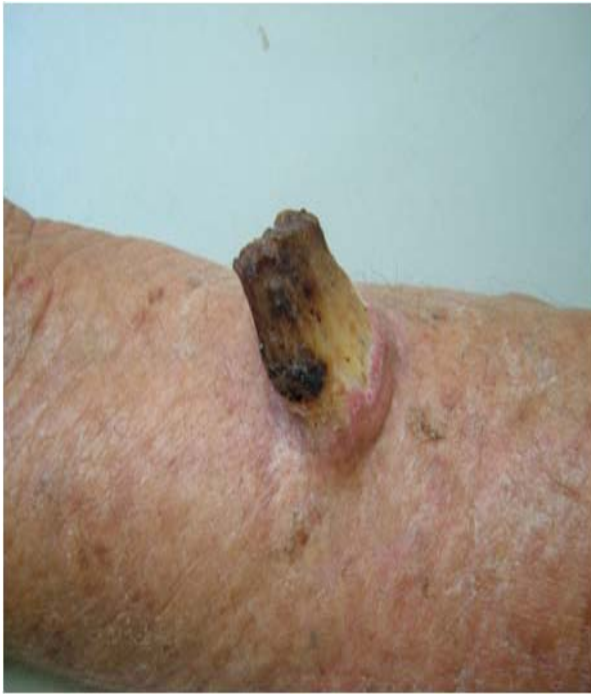

Penfigo Vulgar

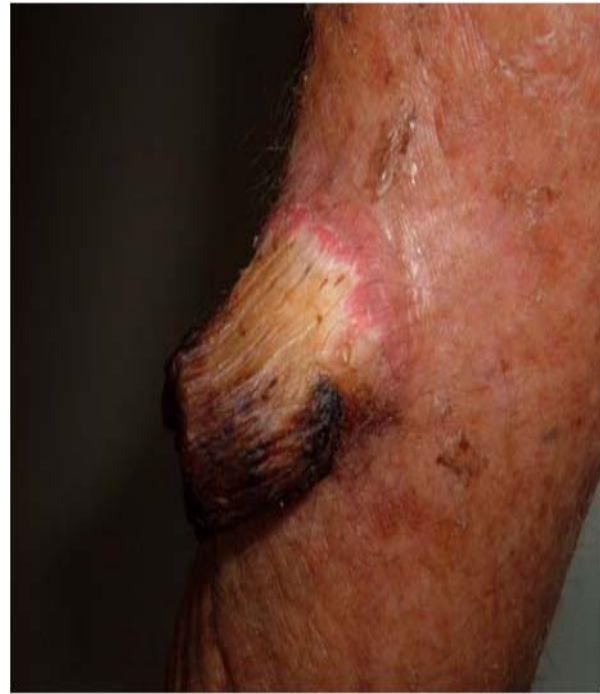Resposta

**Pergunta: 19**

O seu diagnóstico clínico é .....




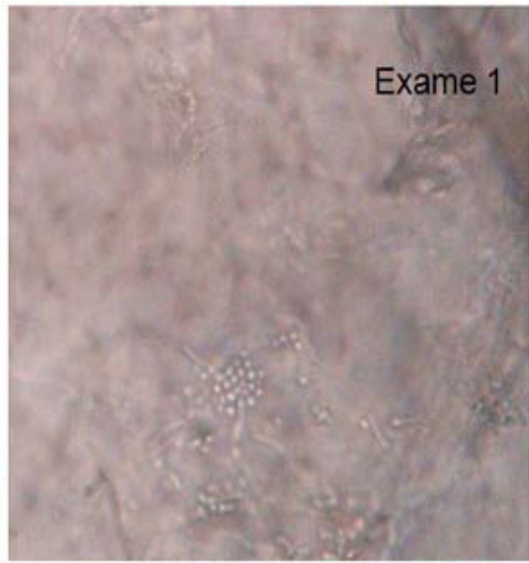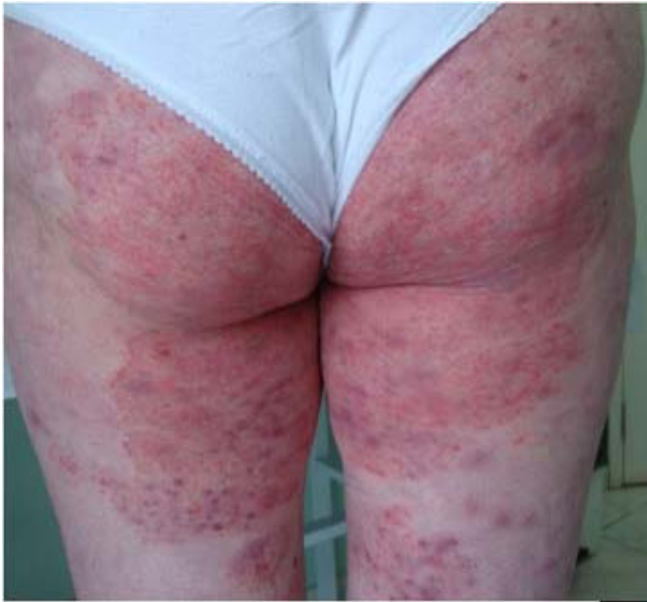
Corno cutâneo



Resposta

**Pergunta: 20**

Mulher de 36 anos tem esta dermatose. O diagnóstico clínico e a sua confirmação correta é:



dermatofitose confirmada pelo exame número 2 e negada pelo exame número 1

Resposta